Presentación de un caso clínico: reemplazo de un diente único (premolar) en el sector izquierdo del maxilar superior (parte 2)

Presentation of a clinical case: replace of a unique tooth (premolar) in the superior maxillary's left sector (part 2)

• Alexis E. Méndez
Odontólogo. Buenos Aires, Argentina

ABSTRACT

The metal ceramic restorations represent a traditional option for the big dental destruction or even lack of teeth treatment, they are able in general to replace the patient's functional needs, and it is the indirect restoration more requested in most of the prosthesis laboratories.

Nevertheless, it is commonly observed in the clinic that the aesthetic results to medium or long term can be committed by the dimness of the cervical margins caused by the metal corrosion and that the lack of light transmission for its structure can hinder the obtaining of the wanted naturalness. Being this way, the following article has as purpose to describe and to discuss based in the specialized literature the carried out restoring protocol using the procera all ceram system in the solution of a clinical case with aesthetic involvement (pigmentation) in the lateral inferior left incisive.

El sistema procera representa una revolución en cuanto a las prótesis dentales. Consiste en escanear las piezas a reponer, de tal modo que, vía módem, éstas son enviadas a Suecia o Estados Unidos, donde, tras un complejo trabajo, nos devuelven las cofias ya elaboradas para recubrirlas con cerámica. Una de las grandes ventajas que tiene este método es la continua investigación que se desarrolla al respecto. Poco a poco se van incluyendo procesos que hacen más exactas, más estéticas y más sencillas las prótesis.

Se trata de un sistema CAD-CAM (diseño asistido por computadora) para coronas, puentes y *abutments* personalizados, íntegramente en cerámica pura de alta resistencia (900 Mpa) y sumamente estético por su opalofluorescencia. Está compuesto por un escáner de alta precisión llamado *Piccolo*, el cual lee el modelo (se obtiene una lectura tridimensional del mismo), transfiere la imagen a una computadora y envía a través de e-mail la información a una planta de mecanizado en Suecia o Estados Unidos (los únicos centros de fabricación de coronas, carillas y puentes a nivel mundial), donde se confecciona el pedido sobre un cubo de óxido de zirconio sinterizado isostático con tecnología de última generación.

Tras recibir la imagen, la empresa comienza la fabricación del producto y en cuestión de minutos el resultado es enviado vía *courrier*. Este es un sistema exclusivo para la elaboración de restauraciones dentales estéticas y funcionales. Dicho método se

Bibliografía

1 Kucey BK, Fraser DC. The procera abutment-the fifth generation abutment for dental implants. *J Can Dent Assoc* 2000 sep; 66(8):445-449.
2 Lee EA. Transitional custom abutments: optimizing aesthetic treatment in implant-supported restorations. *Pract Periodontics Aesthet Dent* 1999 nov-dec;11(9):1027-1034.
3 Liou AD, Nicholls JI, Yuodelis RA, Brudvik JS. Accuracy of replacing three tapered transfer impression copings in two elastomeric impression materials. *Int J Prosthodont* 1993;6(4):377-383.
4 May KB, Russell MM, Razzoog ME, Lang BR. Precision of fit: the procera All Ceram crown. *J Prosthet Dent* 1998 oct; 80(4):394-404.
5 Neiva G, Yaman P, Dennison JB, Razzoog ME, Lang BR. Resistance to fracture of three all-ceramic systems. *J Esthet Dent* 1998;10(2):60-66.
6 Oden A, Andersson M, Krystek-Ondracek I, Magnusson D. Five-year clinical evaluation of Procera All Ceram crowns. *J Prosthet Dent* 1998 oct;80(4):450-456.
7 Odman P, Andersson B. Procera All Ceram crowns followed for 5 to 10.5 years: a prospective clinical study. *Int J Prosthodont* 2001 nov-dec; 14(6):504-509.
8 Razzoog ME, Lang LA, McAndrew KS. All Ceram crowns for single replacement implant abutments. *J Prosthet Dent* 1997 nov;78(5):486-489.
9 Sulaiman F, Chai J, Jameson LM, Wozniak WT. A comparison of the marginal fit of In-Ceram, IPS Empress, and Procera crowns. *Int J Prosthodont* 1997 sep-oct; 10(5):478-484.
10 Wagner WC, Chu TM. Biaxial flexural strength and indentation fracture toughness of three new dental core ceramics. *J Prosthet Dent* 1996 aug;76(2):140-144.
11 Zeng K, Oden A, Rowcliffe D. Flexure test on dental ceramics. *Int J Prosthodont* 1996;9:434-439.

RIXINA DOLOR DORIXINA DOLOR DORIXINA DOLOR DORIXINA DOLOR DORIXINA DOLOR DORIXINA DOLOR DORIXINA DOLOR DORIXINA DOLOR

implantó en 1983 y durante más de 10 años de perfeccionamiento se desarrolló una gama de soluciones dentales desde carillas, coronas y puentes hasta prótesis sobre implantes; todo este trabajo se consagró con el lanzamiento comercial del servicio a nivel mundial. Actualmente, en Argentina la técnica procera es utilizada en cientos de pacientes gracias a una red de centros de escaneado en Capital Federal, Gran Buenos Aires y otras provincias del país.

Procera consiste en usar cofias de alúmina y de zirconio (cofia procera), los cuales poseen una dureza extraordinaria. Las coronas totalmente cerámicas procera se componen de una cofia de óxido de aluminio de alta pureza densamente sinterizada y cubierta con una porcelana dental. El contenido de óxido de aluminio de esta cofia es de 99.5% y su resistencia es la más alta de todas las restauraciones absolutamente cerámicas del mercado.

Cuando el procedimiento fue aceptado por el paciente, se debía seleccionar el tipo de pilar a utilizar. Por ello, entre una amplia variedad de pilares se optó por un pilar estético, mismo que puede ser elaborado a la medida en titanio o cerámica. Después se envió el modelo definitivo a un centro de escaneo en Capital Federal y luego, vía e-mail, la información se mandó a una planta de mecanizado en Suecia para la confección a medida del pilar estético cerámico.

Una vez que el pilar estuvo en el consultorio, se posicionó en la boca, se ajustó el tornillo pasante, se observó la perfecta adaptación del pilar al implante y se tomó una radiografía de control. De inmediato se desajustó el pilar, se llevó nuevamente al modelo y se volvió a enviar al centro de escaneo para realizar el diseño de la cofia, con la asistencia de una computadora (CAD). Luego, a través de un e-mail, se mandó la información a una planta de manufactura industrial (CAM) para su fabricación. Ya que se tuvo la cofia, con el previo posicionamiento y atornillado del pilar al implante, ésta se probó en la boca con una alta precisión y una excelente adaptación marginal.

La cofia de óxido de aluminio de alta pureza densamente sinterizada (cofia procera), junto con el modelo y el pilar, debe ser remitida a un laboratorio dental para ser cubierta con una porcelana dental (*procera all ceram*). Una vez que la corona esté terminada, en el consultorio se instala el pilar estético cerámico, se ajusta el tornillo y se cementa la corona al pilar. Se toma una radiografía posoperatoria de control. Como se observa en las fotografías, con coronas *procera all ceram* se obtienen los mejores valores de adaptación marginal; además de la biocompatibilidad y sus óptimas propiedades biomecánicas, ofrecen restauraciones individualizadas con muy alta estética.

Discusión

Las características de las restauraciones protésicas en *procera all ceram* están muy bien documentadas según recientes estudios comparativos. El sistema *procera all ceram* presenta buena resistencia a la fractura, excelente adaptación marginal, capacidad de reproducción de color, fluorescencia y translucidez y comportamiento *in vitro* e *in vivo* clínicamente aceptables.

Otras investigaciones han detectado un comportamiento satisfactorio de este sistema cerámico ante métodos tradicionales, tal como muestra el estudio de Wagnr y Chu (1996), el cual registró valores medios de resistencia a la flexión biaxial de 687 MPa para el sistema *procera all ceram*, que tuvo la más alta resistencia entre las cerámicas de infraestructura revisadas. White y sus colaboradores (1996) evaluaron el módulo de ruptura del sistema cerámico *procera all ceram*, que reportó altos valores de resistencia (508 MPa). Además, describieron la estrecha relación que existe entre el espesor y el ancho de la infraestructura y su resistencia. Recomendaron que la infraestructura tuviera el mayor espesor y anchura posible, de tal forma que la cerámica de recubrimiento, por su menor resistencia, pueda ser aplicada con el menor volumen posible, sin alterar la estética.

Odén y sus colaboradores (1998) hicieron un trabajo clínico retrospectivo de cinco años sobre las restauraciones *procera all ceram*. Seleccionaron 58 pacientes y restauraron 100 dientes mediante este sistema. De las 97 restauraciones que permanecieron en este periodo, tres de ellas (3%) mostraron fractura en la porcelana de cobertura y en la infraestructura. En dos (2%), se fracturó solamente la porcelana de recubrimiento y una fue retirada por caries recurrente.

La propuesta del estudio de Ödman y Andersson (2001) fue evaluar clínica-

DORIXINA DOLOR DORIXINA DOLOR DORIXINA DOLOR DORIXINA DOLOR DORIXINA DOLOR DORIXINA DOLOR DORIXINA DOLOR DORIXINA DO

mente 87 coronas en *procera all ceram* en los dientes posteriores durante un periodo de entre cinco y 10.5 años. Después de cinco años, se registró una tasa de éxito de 97.7% de las restauraciones y en 10.5 años, 92.2% de éxito. La integridad marginal fue considerada excelente en 92% de las coronas. Con los resultados obtenidos se puede demostrar el buen pronóstico que tienen las restauraciones en *procera all ceram* en los sectores posteriores.

Algunas investigaciones, como las de Andersson y Odén (1993), Wagner y Chu (1996), White y sus colaboradores (1996) y Neiva y sus colaboradores (1998), observaron alta resistencia mecánica de la cerámica procera, considerando su elevada concentración de alúmina (cerámica de aluminio densamente sinterizada, con 99.9% de alúmina). Estudios de adaptación marginal (Sulaimán y sus colaboradores, 1997; May y sus colaboradores, 1998; Boening y sus colaboradores, 2000) y acompañamiento clínico (Odén y sus colaboradores, 1998; Ödman y Andersson, 2001) reportaron el excelente comportamiento de este sistema cerámico.

Conclusión

Dado que la ubicación del implante fue la correcta en el momento de la colocación, fue posible elaborar una corona con la cual se recobró la función y una estética aceptable para el paciente. La tecnología CAD/CAM ofrece claras ventajas en lo que se refiere a las calidades estéticas de las prótesis unitarias implanto-soportadas. La posibilidad de individualización de la supraestructura, según la morfología interna del tejido periimplantar y del perfil de emergencia obtenida con pilares de cicatrización o coronas temporales, permite establecer de modo más armónico y saludable los aspectos estéticos y mecánicos.

El sistema procera para personalizar una meso y supraestructura libre de metal consiste en una posible técnica de optimización estética del caso. Sobre la cofia procera pueden aplicarse diferentes colores y tonos, incluyendo translucidez y fluorescencia. Se pueden conseguir efectos satisfactorios si añadimos a nuestras técnicas el conocimiento de los principios biológicos que rigen la cicatrización tanto de los tejidos duros como blandos, así como también el diagnóstico que confirme la indicación. La puesta en práctica de todos los protocolos quirúrgicos, protésicos y de mantenimiento permitirán, junto con los requisitos antes mencionados, llegar a resultados predecibles y duraderos a través del tiempo. ★

Procedimiento en imágenes

Foto 1. Computadora (CAD). Es un software que permite diseñar y modificar la cofia de la restauración

Foto 2. Escáner *Piccolo*. Copia y reproduce digitalmente el modelo

Figura 1. **Imagen de materiales**

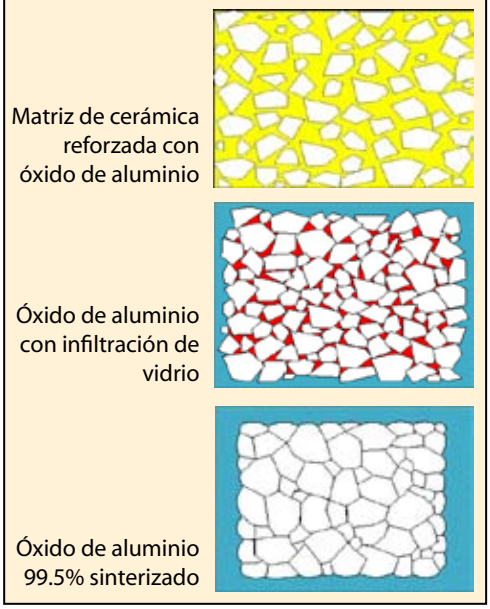

RIXINA DOLOR DORIXINA DOLOR DORIXINA DOLOR DORIXINA DOLOR DORIXINA DOLOR DORIXINA DOLOR DORIXINA DOLOR DORIXINA DOLOR

Foto 3. Vista lateral del pilar estético cerámico

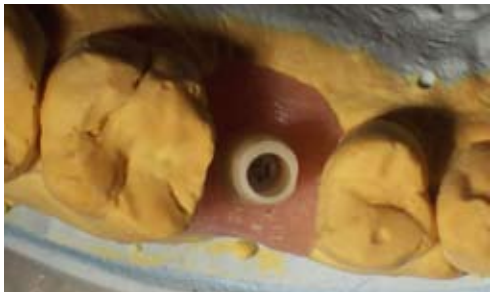

Foto 4. Vista superior del pilar estético cerámico

Foto 5. Cofia instalada en la boca. Se observa alta precisión y excelente adaptación marginal

Foto 6. Vista lateral de la corona terminada y glaseada para su instalación

Foto 7. Vista oclusal de la corona terminada y lista para su instalación

Fotos 8 y 9. Corona en pieza 2.5 instalada en la boca

Foto 10. Control Rx de la corona instalada

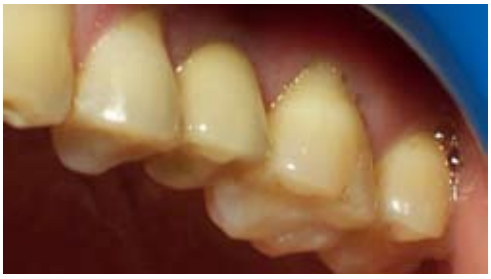

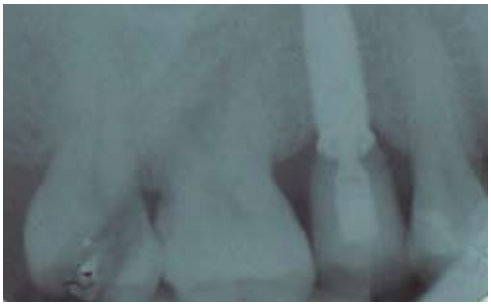

Fotos 11 y 12. Control clínico y radiográfico a un año. Corona instalada en boca (pieza 2.5)

DORIXINA DOLOR **DORIXINA** DOLOR **DORIXINA** DOLOR **DORIXINA** DOLOR **DORIXINA** DOLOR **DORIXINA** DOLOR **DORIXINA** DOLOR **DORIXINA** DO