Mordida cruzada anterior en dentición temporal

Anterior crossed bite in temporary teething

• Fernando Escobar Muñoz
Profesor titular de odontopediatría adscrito al Departamento de Pediatría Bucal de la Facultad de Odontología, Universidad de Concepción, Chile
• Andrea Werner Oviedo
Profesora asociada de odontopediatría adscrita al Departamento de Pediatría Bucal de la Facultad de Odontología, Universidad de Concepción, Chile

ABSTRACT

The orthodontic anomalies early treatment, with and without skeletal components, has been for long time object of controversy. The intervention proposals, of many kinds, have in common the objective of to intercept or to correct malocclusions in early temporary or mixed teething, or at least to diminish the complexity and the duration of eventual treatments in an advanced age. However, the evidence of the effectiveness of these early measures is as scarce as the studies that offer useful information as for the incidence of these frames in temporary and mixed teething. The present work discusses a clinical case within that problem.

El tratamiento temprano de anomalías de orden ortodóncico, con y sin componentes esqueléticos, ha sido por largo tiempo objeto de controversia. Las propuestas de intervención, de muchos tipos, tienen en común el objetivo de interceptar o corregir maloclusiones en dentición temporal o mixta temprana, o por lo menos disminuir la complejidad y la duración de eventuales tratamientos en una edad más avanzada. Sin embargo, la evidencia de la eficacia de estas medidas tempranas es tan escasa como los estudios que brindan información útil en cuanto a la incidencia de estos cuadros en dentición temporal y mixta. El presente trabajo discute un caso clínico relacionado con esta problemática.

Revisión de la literatura

En la literatura universal hay cierto consenso para indicar la terapéutica temprana en casos de mordida cruzada anterior y lateral, en maloclusiones de clase III y posiblemente en distooclusiones extremas y mordida abierta. También existe evidencia en cuanto a la influencia positiva para el normal desarrollo craneofacial y de la dentición, criterio que se ha planteado como fundamentación para estos tratamientos desde hace mucho tiempo.

La prevalencia de estas maloclusiones es relativamente imprecisa, con grandes variaciones entre las diversas publicaciones; en el caso de mordida cruzada anterior, Ferguson la estima presente en 3% de los niños, lo cual coincide con la cifra hallada en Concepción, Chile, en una muestra de 234 infantes entre tres y seis años de edad.

Según Moyers, estas maloclusiones deben ser tratadas con la finalidad de eliminar los obstáculos para el desarrollo facial y de la oclusión y para mantener o restaurar la función normal. Efectivamente, hay notables cambios en la trayectoria mandibular que podrían ser agentes negativos para el desarrollo; de esa manera el tratamiento temprano de la mordida cruzada anterior puede evitar el movimiento ante-

Bibliografía

1 Adams CP, Kerr JW. *The design, construction and use of removable appliances*. 6th Ed. Wright Londres 1990, p. 6-20, 21-35.
2 Binder RE. En: Forrester DJ. *Pediatric dental medicine*. Phila, Lea y Febiger, 1981, p. 247-283.
3 Clifford E. Crossbite correction in the deciduous dentition. *Am J Ortho* 59:343;1975.
4 Croll TP. Riesenberg RE. *Anterior crossbite correction in the primary dentition using fixed inclined planes*. I Technique and examples. Quint Int 18:847-53 1987.
5 Escobar F. *Odontología pediátrica*. Segunda ed. Caracas. Amolca 2004, p. 411-431.
6 Ferguson FS. Prevalence of labio-lingual and vertical malocclusión in the primary dentition. *J Pedod* 1980 4:187-191.
7 Frey CJ, Full CA. Correction of combined anterior and posterior crossbites in the primary dentition with fixed appliances: case report. *Ped Dent* 1988 10:105-107.
8 Grewe JM, Owen D. En: Forrester DJ. *Pediatric dental medicine*. Phila, Lea y Febiger 1981, p. 509-534.
9 Houston WJ, Isaacson KG. *Orthodontic treatment with removable appliances*. 2nd ed. Bristol Wright 1980, p. 12-25.
10 Mauck C, Trankman J. Influence of orthodontic treatment in the primary dentition upon development of the dentition and craniofacial growth. *J Orofac Orthop* 1998 58:229-236.
11 Moyers RE. *Manual de Ortodoncia*. Cuarta ed. B. Aires. Panamericana 1992, p. 339, 341.
12 Nagata K, Murata S, Nakamura S, Tsuchiya T. Prediction of the permanent dentition in deciduous anterior crossbite angle. *Orthod* 2001 71:390-395.
13 Payne RC, Mueller BH, Thomas HF. Anterior crossbite in the primary dentition. *J Pedod* 1981 5:281-294.
14 Pérez C, Escobar F, Mautz C. Prevalencia de maloclusiones en la dentición temporal. *Rev Fac Odont Univ Concepción* 2002,5:8-14.
15 Pinkham JR. *Odontología pediátrica*. Segunda ed. México. Interamericana. Mc Graw-Hill 1996,p. 385.
16 Solano-Reina E, Mendoza M. En: Barbería LE. *Odontopediatría*. Barcelona. Masson 1995, p. 388-389.
17 Vadiakas G, Viazis AD. Anterior crossbite correction in the early deciduous dentition. *AM J Orthod Dentofacial Orthop* 1992 102:160-162.
18 Warren JJ, Yonezu T, Bishara SE. Tooth wear patterns in the deciduous dentition. *Am J Orthodontics Dentofacial Orthop* 2002, 122:614-618.
19 West T. Treatment objectives in the deciduous dentition. *Am J Orthod* 1969 55:617-632.

RIXINA DOLOR DORIXINA DOLOR DORIXINA DOLOR DORIXINA DOLOR DORIXINA DOLOR DORIXINA DOLOR DORIXINA DOLOR DORIXINA DOLOR

rior de acomodo de la mandíbula y eventual bruxismo en el sector frontal, lo cual puede producir desgastes importantes en el esmalte de los incisivos involucrados, en la búsqueda mediante adelantamiento mandibular de mayor contacto en máxima intercuspidación.

La clave para el tratamiento exitoso de una mordida cruzada anterior es la identificación del problema y su naturaleza, ya que puede ser el resultado de una displasia esquelética, relación dentaria anormal, interferencias funcionales o una combinación de las tres.

Si se determina un patrón esquelético normal, una oclusión en clase I o pseudoclase III, el tratamiento tiene posibilidades de ser exitoso, actitud que debe adoptarse tempranamente para evitar los efectos negativos ya descritos. El marco ético está dado por las limitaciones y las competencias del profesional responsable de proveer la mejor terapéutica para sus pacientes. El propósito de esta investigación es ejemplificar, mediante un caso clínico, una modalidad de tratamiento de mordida cruzada anterior y discutir las implicaciones operativas y de supervisión del desarrollo.

Caso clínico

Felipe, un niño normal y sano de tres años 11 meses, hijo único de familia bien constituida, es traído a la clínica por su madre, quien está preocupada por su forma de morder. La evaluación de su perfil por medios clínicos, según un procedimiento de rutina, es compatible con un patrón esquelético de neutroposición (Foto 1), el mismo tipo de relación que presentan sus padres. El paciente muestra dentición temporal completa y sana, el examen de la oclusión revela una mordida cruzada anterior. La maloclusión compromete los cuatro incisivos maxilares y el canino izquierdo (Fotos 2a, 2b y 2c).

Foto 1. Aspecto facial del paciente

Fotos 2a, 2b y 2c. Vista de los arcos en oclusión frontal y laterales izquierda y derecha

Se solicita al niño relajar la musculatura facial y se presiona la mandíbula hasta obtener su posición más retruida. En esa situación casi se alcanza el vis a vis; la forma del arco maxilar es ovoide, sin un aplanamiento del grupo anterior, lo cual hace pensar inicialmente en la posibilidad de una auténtica mesioposición. La cara vestibular de los incisivos centrales presenta una extensa faceta de desgaste en esmalte que compromete gran parte del tercio incisal (Foto 3).

Foto 3. Posición de máxima retrusión mandibular. Los incisivos maxilares muestran facetas de desgaste vestibular

A 30 días de la primera consulta, se inserta un aparato maxilar removible, con dos resortes digitales de Adams, cruzados, para protruir los cuatro incisivos maxilares y un asa anterior cuyo diseño permite aplicar una ligera presión hacia lingual de los cuatro incisivos mandibulares, con el fin de obtener un movimiento recíproco capaz de contribuir a la corrección de la mordida cruzada. Se agregan planos de mordida a nivel de molares para facilitar el movimiento dentario (Fotos 4 y 5). Después de siete días de colocado este dispositivo, Felipe no logra adaptarse a su uso y se decide reemplazarlo por otro diseño menos invasivo a la semana siguiente.

Al final de ese mismo mes de inicio del tratamiento, se inserta un nuevo dispositivo, el cual contempla dos resortes helicoidales para propulsar

DORIXINA DOLOR DORIXINA DOLOR DORIXINA DOLOR DORIXINA DOLOR DORIXINA DOLOR DORIXINA DOLOR DORIXINA DOLOR DORIXINA DO

los incisivos maxilares y planos de mordida a nivel molar. La retención se obtiene con retenedores de Adams y abrazaderas simples en los caninos.

Fotos 4 y 5. Vista frontal y oclusal del primer aparato utilizado. Asa anterior modificado para retruir los incisivos mandibulares. Resortes digitales de Adams para protruir incisivos maxilares. Obsérvese la protección de alambre para asegurar el punto de aplicación de las fuerzas

Esta vez el diseño resulta adecuado para el niño, quien manifiesta entusiasmo con el tratamiento y se adapta rápidamente a las funciones de deglución, masticación y fonación, ejercidas sin problemas en las primeras 48 horas. Seis semanas más tarde se ha logrado descruzar los incisivos, aunque persiste una posición levemente cruzada del canino izquierdo (Foto 6). Se modifica el mismo dispositivo, al cual se agrega un resorte protegido de 0.5 mm de diámetro para vestibulizarlo; al mismo tiempo se agrega acrílico en el borde anterior del aparato para contener la nueva posición del grupo incisal (Fotos 7 y 8). Paralelamente, se restauran con composite los incisivos centrales desgastados (Fotos 9 y 10). En las próximas dos semanas se logra estabilizar la posición del canino maxilar izquierdo (Fotos 11 y 12).

Foto 6. Segundo aparato. Obsérvese el plano de mordida a nivel molar; en el otro lado ha sido eliminado al haberse conseguido la corrección de la mordida cruzada

Foto 7. Corrección de mordida cruzada de incisivos. Persiste posición poco estable del canino izquierdo

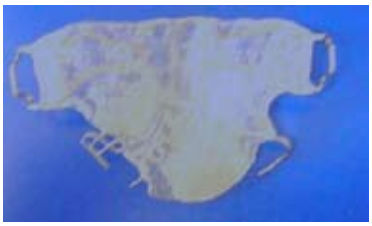

Foto 8. Modificación del aparato; se agregó resorte helicoidal protegido para vestibulizar el canino

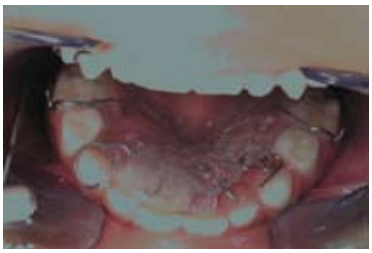

Foto 9. Aparato en boca mostrando acción del resorte agregado para el canino

Fotos 10 y 11. Restauración de los incisivos maxilares con composite para devolver altura y grosor normales

Fotos 12, 13 y 14. Vistas frontal y laterales del caso terminado

Se observa normalidad en *overbite* y *overjet* (Fotos 13 y 14). Se retira el aparato, se da de alta al paciente y se le cita para control 16 meses más tarde. Después de verificar que no ha acudido espontáneamente, se

RIXINA DOLOR DORIXINA DOLOR DORIXINA DOLOR DORIXINA DOLOR DORIXINA DOLOR DORIXINA DOLOR DORIXINA DOLOR DORIXINA DOLOR

detecta una relación anteroposterior normal de los incisivos; la dentición se encuentra en el primer periodo de recambio y una lesión cariosa proximal ha sido tratada en fecha indeterminada. Felipe exhibe un estado de higiene oral insatisfactorio.

Discusión

El uso de los aparatos removibles requiere de atención cuidadosa en el diseño y ejecución para asegurar la estabilidad, el control de la aplicación de las fuerzas, la resistencia provista por el anclaje y el bienestar del paciente. Muchos de los fracasos en su utilización se deben a estos aspectos más que a errores en la fase de diagnóstico e indicación.

En el presente caso, el primer aparato cumplía con todos estos requisitos, pero excedió la capacidad de adaptación en el corto plazo dada la poca edad del infante. Es posible que en un periodo más largo se hubiera logrado la aceptación de uso, pero se consideró conveniente cambiar el diseño para no perder el interés y motivación del niño en su tratamiento. El segundo aparato permitió preservar ese importante aspecto: la cooperación del paciente.

Existe la posibilidad de ejecutar estos tratamientos con aparatos fijos mediante resortes soldados a arcos palatinos, por ejemplo, o mediante planos inclinados o coronas de acero cementadas al revés, como ilustran abundantemente Croll y Reisenberg.

La decisión de usar aparatos como los colocados en este paciente, se basa en la menor complejidad en cuanto a ejecución y la menor agresividad que resulta al poner un dispositivo removible, por lo tanto, con la opción de retirarlo sin dificultades si se estima necesario. La situación es diferente si se opta por aparatos fijos, a los cuales se deben problemas de estética y comodidad al emplear planos inclinados y coronas de acero. Además, en estos casos la mordida permanece alterada durante todo el curso del tratamiento, ya que según quienes lo proponen, se continúan usando por cuatro a seis semanas una vez conseguida la corrección. El aparato utilizado en el presente caso fue retirado tan pronto se obtuvo el resultado esperado, dado que se había consolidado aún más la relación de *overbite* y *overjet* al momento de restaurar los incisivos, consiguiendo al mismo tiempo una mejor apreciación estética por el niño y sus padres.

Resumen y conclusiones

Se corrigió una mordida cruzada anterior en un paciente con dentición temporal mediante el uso de aparatos removibles, procedimiento que fue completado con restauración de los incisivos maxilares, que presentaban desgaste causado por la misma maloclusión. Después del tratamiento se espera:

1. Evitar el desgaste anormal y las fuerzas traumáticas sobre los dientes involucrados.
2. Evitar potenciales efectos adversos en el crecimiento mandibular y porción anterior de la maxila, así como del desarrollo de las articulaciones temporomandibulares.
3. Restaurar la forma y función normales, mejorando la postura labial y el aspecto facial del paciente.

Foto 15. Oclusión del paciente al momento del alta

Foto 16. Control 16 meses más tarde: favorable relación incisal

Es fundamental enfatizar la necesidad de un control periódico del tratamiento y el requisito del cumplimiento de las medidas de autocuidado, lo cual no ocurrió a cabalidad en este paciente, especialmente cuando no hay un diagnóstico exacto del eventual patrón de crecimiento facial, favorable en este caso, pero que pudo haber sido de otro modo. Por esta razón, siempre resulta necesario advertir sobre la posibilidad de una evolución desfavorable de la base esqueletal durante las fases de crecimiento prepuberal. ★

DORIXINA DOLOR DORIXINA DOLOR DORIXINA DOLOR DORIXINA DOLOR DORIXINA DOLOR DORIXINA DOLOR DORIXINA DOLOR DORIXINA DO