Presentación de un caso clínico: reemplazo de un diente único (premolar) en el sector izquierdo del maxilar superior (parte 1)

Presentation of a clinical case: Replace of a unique tooth (premolar) in the superior maxillary's left sector (part 1)

• Alexis E. Méndez
Odontólogo. Buenos Aires, Argentina

ABSTRACT

The metal ceramic restorations represent a traditional option for the big dental destruction or even lack of teeth treatment, they are able in general to replace the patient's functional needs, and it is the indirect restoration more requested in most of the prosthesis laboratories.

Nevertheless, it is commonly observed in the clinic that the aesthetic results to medium or long term can be committed by the dimness of the cervical margins caused by the metal corrosion and that the lack of light transmission for its structure can hinder the obtaining of the wanted naturalness. Being this way, the following article has as purpose to describe and to discuss based in the specialized literature the carried out restoring protocol using the procera all ceram system in the solution of a clinical case with aesthetic involvement (pigmentation) in the lateral inferior left incisive.

Descripción del caso clínico

Se trata de un individuo de 50 años que acude a la consulta por presentar un resto radicular a nivel de la pieza 2.5, producto del fracaso de una corona metalocerámica por recidiva de caries. No mostraba particularidades sistémicas que impidieran o complicaran la cirugía o el pronóstico del implante. Se incorporó al paciente al programa de control de placa bacteriana y se realizó el tratamiento periodontal pertinente.

El espacio oclusal tanto en sentido mesio-distal como ápico-coronal era adecuado para la restauración protésica a través de la instalación de un implante inmediato a la exodoncia y posteriormente se colocaría una corona cerámica pura cementada (sistema procera all ceram). La disponibilidad ósea era suficiente en sentido vertical y en sentido vestíbulo-palatino.

Según el diagnóstico clínico y radiográfico realizado previamente, se indicó la colocación de un implante de 4 mm de diámetro por 13 mm de longitud en forma inmediata a la exodoncia. Como se trata de una zona de alto compromiso estético, se siguieron los protocolos quirúrgicos en tal sentido que consisten en sumergir el cuello del implante 2 a 3 mm por encima del límite amelocementario de las piezas vecinas (si no tienen pérdida de inserción) en sentido vertical y 1 mm por dentro de la línea que une ambos dientes contiguos a nivel del cuello en sentido vestíbulo-palatino. Se tuvo especial cuidado en la conservación del hueso a nivel de los dientes vecinos para dar apoyo a la papila dental.

Bibliografía

1 Andersson B, Taylor A, Lang BR, Scheller H, Scharer P, Sorensen JA, Tarnow D. Alumina ceramic implant abutments used for single-tooth replacement: a prospective 1- to 3-year multicenter study. *Int J Prosthodont* 2001, sep-oct; 14(5):432-438.
2 Andersson M, Oden A. A new all-ceramic crown. A dense-sintered, high-purity alumina coping with porcelain. *Acta Odontol Scand* 1993, feb;51(1):59-64.
3 Bergman B, Nilson H, Andersson M. A longitudinal clinical study of procera ceramic-venered titanium copings. *Int J Prosthodont* 1999, mar-apr;12(2):135-139.
4 Bichacho N, Landsberg CJ. Single implant restorations: prosthetically induced soft tissue topography. *Pract Periodontics Aesthet Dent* 1997, sep;9(7):745-752.
5 Boening KW, Wolf BH, Schmidt AE, Kastner K, Walter MH. Clinical fit of Procera All Ceram crowns. *J Prosthet Dent* 2000, oct; 84(4):419-424.
6 Chai J, McGivney GP, Munoz CA. A multicenter longitudinal clinical trial of a new system for restorations. *J Prosthet Dent* 1997, jan 77(1):1-11.
7 Cobb GW, Reeves GW, Duncan JD. Guided tissue healing for single-tooth implants. *Compend Contin Educ Dent* 1999, jun; 20(6):571-578, 580-581.
8 Fradeani M, D'Amelio M. *Five-year follow-up with Procera all-ceramic crown*. Quintessence Int. 2005, feb;36(2):105-113.
9 Haag P, Andersson M, Vult von Steyern P, Oden A. A 15 year of clinical experience with Procera alumina. A review. *Appl Osseointegrat Res* 2004;4:7-12.
10 Hager B, Oden A, Andersson L. Procera All Ceram Laminates: a clinical report. *J Prosthet Dent* 2001;85(3):231-232.
11 Imai Y, Suzuki S, Fukushima S. Enamel wear of modified porcelains. *Am J Dent* 2000, dec;13(6):315-323.

RIXINA DOLOR DORIXINA DOLOR DORIXINA DOLOR DORIXINA DOLOR DORIXINA DOLOR DORIXINA DOLOR DORIXINA DOLOR DORIXINA DOLOR

Exteriorización del implante y colocación del tapón de cicatrización

En la etapa rehabilitadora, seis meses posteriores a la instalación de la fijación, tiempo de espera necesario para lograr la oseointegración deseada, optamos por la colocación de un tapón de cicatrización RP de 3 mm de alto por 4 mm de plataforma. Se observó radiográficamente que el mismo había sido posicionado correctamente. Este pilar de cicatrización permitirá ir modelando los tejidos blandos en forma gradual hasta alcanzar los contornos gingivales deseados (emergencia gingival).

Conformación del embudo periimplantario y toma de impresiones

Al cabo de 30 días se decidió retirar el pilar y continuar con la toma de impresiones para la confección de la corona definitiva. Para ello elegimos una transferencia para cubeta abierta y el análogo correspondiente al implante que habíamos instalado.

Una vez elegidos los insumos protéticos necesarios, llevamos a cabo la transferencia en el lugar del implante, confirmamos radiográficamente su adaptación y con una cubeta perforada, estándar o individualizada para el paciente, y una silicona, procedimos a tomar la impresión. Cuando se logró la polimerización de la silicona, retiramos el tornillo pasante de la transferencia y, posteriormente, de la impresión. En la misma, posicionamos el análogo y continuamos con el vaciado. Se obtuvo así el modelo definitivo para la elección del pilar a utilizar y la confección de la corona.

Confección del provisional

Debido a los tiempos de espera para la instalación de la corona definitiva y al compromiso estético que debíamos afrontar, una vez retirado el tapón de cicatrización y tomada la impresión, elaboramos en forma directa un provisorio utilizando un pilar UCLA calcinable, de 4 mm de diámetro con hexágono y tornillo Ti Hex y un diente de stock con características similares al pretendido y del color apropiado. Dicho pilar se ajustó al implante con el tornillo pasante y se cortó en el largo adecuado. Tapamos la entrada del tornillo con cera y ahuecamos el diente de stock abriendo la cara oclusal, de modo tal que coincidiera el eje del pilar y así poder ajustar el provisorio en boca. Con una piedra asprizamos el calcinable y lo pincelamos con monómero. Al diente de stock lo rebasamos con acrílico del color apropiado, recortamos los excesos, pulimos correctamente y terminamos con pasta de alto brillo. En oclusal se obturó la *chimenea* con una torunda de algodón y gutapercha, de modo que, llegado el momento de retirar el provisorio, con sólo quitar el tapón y posteriormente el tornillo de fijación, fue suficiente. Ante el requerimiento estético de parte del paciente, optamos por eliminar la antigua amalgama de la pieza 2.4 y reemplazarla por una incrustación cerámica. Así mismo, el paciente, al ver el resultado estético conseguido con dicha restauración, solicitó que la prótesis fija fuera una corona sin metal, por lo que se le ofreció una cerámica pura de alta resistencia elaborada a través del sistema CAD-CAM (procera all ceram). ★

Procedimiento en imágenes

Foto 1. Imágenes pre y posoperatorias de la exodoncia del RR de la pieza 2.5

DORIXINA DOLOR DORIXINA DOLOR DORIXINA DOLOR DORIXINA DOLOR DORIXINA DOLOR DORIXINA DOLOR DORIXINA DOLOR DORIXINA DO

Foto 2. Ubicación del implante con respecto al cuello de los dientes vecinos

Foto 3. Tapón de cicatrización de 3 mm de alto para un implante RP

Foto 4. Control radiográfico

Foto 5. Embudo periimplantario definitivo

Foto 6. Elemento protésico para la realización del modelo

Foto 7. Colocación de la transferencia y control radiográfico de su adaptación abierta

Foto 8. Toma de impresión con cubeta

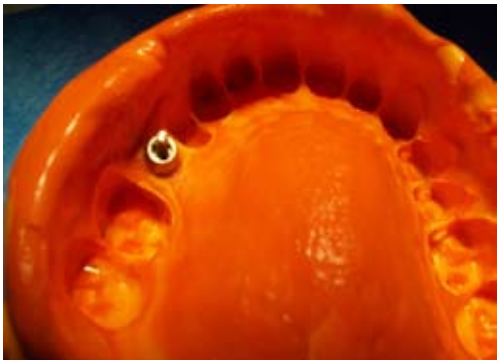

Foto 9. Vista de la impresión una vez retirada de la boca

RIXINA DOLOR DORIXINA DOLOR DORIXINA DOLOR DORIXINA DOLOR DORIXINA DOLOR DORIXINA DOLOR DORIXINA DOLOR DORIXINA DOLOR

Foto 10. Posicionamiento del análogo

Foto 11. Modelo definitivo con Gingifast

Foto 12. Imagen en la que se observa la amalgama preexistente en pieza 2.4

Foto 13. Pilar UCLA posicionado

Foto 14. Recorte del pilar UCLA calcinable instalado

Foto 15. Provisorio en la pieza 2.5

Foto 16. Modelo con la incrustación cerámica en la pieza 24

Foto 17. Incrustación cerámica instalada en la pieza 24

DORIXINA DOLOR **DORIXINA** DOLOR **DORIXINA** DOLOR **DORIXINA** DOLOR **DORIXINA** DOLOR **DORIXINA** DOLOR **DORIXINA** DOLOR **DORIXINA** DO