Reabsorción radicular externa

External radicle reabsorption

• Alicia Rosales Calzada
Académica de la UNAM

ABSTRACT

The teeth reabsorption can be physiologic, as the one that takes place in the temporary teeth exfoliation, or pathological, when the permanent teeth are affected. It could be defined as a defense mechanism by means of which the organism responds to an external or internal stimulus and it takes place in the hard tissues. The teethe reabsorption can be physiologic, as the one that takes place in the temporary teeth exfoliation, or pathological, when the permanent teeth are affected. It could be defined as a defense mechanism by means of which the organism responds to an external or internal stimulus and it takes place in the hard tissues. The external radicle reabsorption is probably the orthodontic treatment's most common sequel. It is an unpredictable process, and when it extends to the dentine, irreversible The objective of the orthodontic treatment is to improve the patient's aesthetic aspect and to obtain a more favorable occlusion. However, a wrong clinical handling can cause radicle reabsorption. This article seeks to revise and to analyze the characteristics and factors of the process of radicle reabsorption caused in patients with orthodontic treatment.

El objetivo de la ortodoncia es mejorar el aspecto estético del paciente y obtener una oclusión más favorable. Sin embargo, un mal manejo clínico puede causar reabsorción radicular. Este artículo pretende revisar y analizar las características y factores del proceso de reabsorción radicular provocado en pacientes con tratamiento ortodóntico.

Introducción

La reabsorción dentaria puede ser fisiológica, como la que se produce en la exfoliación de los dientes temporales, o patológica, cuando afecta los dientes permanentes. Se podría definir como un mecanismo de defensa mediante el cual el organismo responde a un estímulo externo o interno y tiene lugar en los tejidos duros. La reabsorción radicular externa es probablemente la secuela más común del tratamiento ortodóntico. Es un proceso impredecible, y cuando se extiende a la dentina, irreversible.

Tipos de reabsorción externa

Se sitúan en la superficie externa de la raíz y pueden observarse en los tercios cervical, medio y apical. Se clasifican en cuatro categorías:

1. ***Reabsorción superficial o transitoria.*** Involucra pequeñas áreas de la raíz. Debido a la falta de estímulo, las células clásticas cesan la reabsorción y las del ligamento promueven la reparación del cemento. No se detecta radiográficamente.
2. ***Reabsorción radicular inflamatoria externa o progresiva.*** Al recibir un estímulo duradero o de gran magnitud, se prolonga el proceso inflamatorio en las células clásticas que mantienen su acción sobre los tejidos mineralizados del diente, destruyéndolos poco a poco.
3. ***Anquilosis (por sustitución).*** La raíz se destruye debido a una necrosis del ligamento periodontal. Existe aposición de hueso en el cemento sin interposición de tejido periodontal.
4. ***Reabsorción por remplazo.*** Los dientes llegan a ser una parte del hueso; gradualmente hay destrucción del diente por el hueso.

Dientes más susceptibles de sufrir reabsorción

Los dientes más afectados de acuerdo a su severidad son los laterales superiores, los centrales superiores, los incisivos inferiores, las raíces distales de los primeros molares inferiores, los segundos premolares inferiores y los segundos premolares superiores. Se cree que si no existe una reabsorción apical evidente en los incisivos maxilares y mandibulares entonces en otros dientes es menos probable que ocurra. El tercio apical es el lugar más frecuente de reabsorción, seguido

Bibliografía

1 Graber TM. Ortodoncia. *Principios Generales y Técnicas.* 2da ed. Editorial Médica Panamericana. Argentina, 1999, p. 91-181.
2 Moyers RE. *Manual de Ortodoncia.* 4ta ed. Editorial Médica Panamericana. Argentina, 1998 p. 304-330.
3 Viazis AD. Atlas de Ortodoncia. *Principios y Aplicaciones Clínicas.* Editorial Médica Panamericana. Argentina, 1995, p. 13-16.
4 Rodríguez Y, Casasa A. Ortodoncia contemporánea. Diagnóstico y tratamiento. *Actualidades Médico Odontológicas Latinoamérica.* México, 2005, p. 203-211.
5 Profitt WR. *Ortodoncia contemporánea.* Teoría y práctica. 3ra ed. Elsevier Science. España, 2001, p. 296-325.
6 Mayoral Guillermo. Ficción y realidad en ortodoncia. 1ra ed. *Actualidades Médico Odontológicas Latinoamérica.* Colombia, 1997, p. 85-117.
7 Baumrind, S, Korn E, Boyd R. Apical root resorption in orthodontically treated adults. *Am J Orthod Dentofac Orthop* 1996; 110(3): 311-320.
8 Soares IIlosé. Endodoncia. *Técnica y fundamentos.* Editorial Médica Panamericana. Argentina, 2003, p. 291-316.
9 Houston WJ. *A textbook of orthodontics.* 2da. ed. Gran Bretaña, 1997. Wright Butterworth-Heinemann, p. 267-276.
10 Frank AL. Endodoncia clínica y quirúrgica. *Fundamentos de la práctica Odontológica.* 1ra ed. España, 1988. Editorial Labor, p. 131-196.
11 Langeland K. Endodoncia. *Diagnóstico y tratamiento.* 3ra ed. Ed. Springer-Verlag Ibérica. México, 1995, p. 269-281.
12 Ne R, et al. *Tooth resorption.* Quintessence International 1999; 30(1):11-24.
13 Andrade A, Hernández L. *Resorción radicular asociada al tratamiento de ortodoncia.* Universitas Odontológica, 1987; 6 (12): 45-53.
14 Gunraj M. *Dental root resorption. Oral surgery, Oral Medicine, Oral Pathology,* 1999; 88 (6): 647-653.
15 Kurol J, Owman-Moll, Lundgren D. Time-related root resorption after aplication of a controlled continous orthodontic force. *Am J Orthod Dentofac Orthop* 1996; 110 (3): 303-310.
16 Brezniak N, Wasserstein A. Root resorption after orthodontic treatment: Part 1. Literature Review. *Am J Orthod Dentofac Orthop* 1993; 103 (1): 62-66.
17 Brezniak N, Wasserstein A. Root resorption after orthodontic treatment: Part 2. Literature Review. *Am J Orthod Dentofac Orthop* 1993; 103 (2): 138-146.

RIXINA DOLOR DORIXINA DOLOR DORIXINA DOLOR DORIXINA DOLOR DORIXINA DOLOR DORIXINA DOLOR DORIXINA DOLOR DORIXINA DOLOR

por el tercio medio y finalmente el cervical.

Etiología de la reabsorción radicular externa

Factores biológicos

La reabsorción externa ha sido relacionada con varios factores: genética, nutrición, edad cronológica, edad dental, género, hábitos, dientes previamente traumatizados, quistes o tumores, avulsión, bruxismo y densidad del hueso de soporte.

Factores mecánicos

Tipo de movimiento ortodóntico

La intrusión es probablemente lo que más daña a las raíces; esta fuerza afecta el flujo sanguíneo hacia la pulpa y puede derivar en un daño pulpar irreversible, una calcificación e incluso una necrosis. Se recomienda usar fuerzas ligeras en las regiones con escasa vascularización, como el sector mandibular anterior.

Duración del tratamiento

El periodo largo de un tratamiento está directamente relacionado con la disminución de la longitud de la raíz, de ahí la importancia de considerar la duración del tratamiento como factor crítico en la aparición de reabsorción radicular.

Cantidad de movimiento o intensidad de la fuerza

Los movimientos ortodónticos se hacen en tejidos vivos que, si bien reaccionan favorablemente cuando reciben fuerzas moderadas, pueden desarrollar patologías si se someten a fuerzas intensas y/o tratamientos prolongados; de ellas la reabsorción radicular es la más frecuente y relevante.

La fuerza ideal aplicada a los dientes debería ser la misma que tienen en su erupción y migración mesial, es decir, de 29 a 69 g/cm^2. Sin embargo, esta fuerza no induce los movimientos para cambiar las posiciones de los dientes y es necesario sobrepasarla. Se recomienda que sea lo más moderada posible para conseguir el desplazamiento radicular con el mínimo peligro para garantizar la integridad del diente y del periodonto.

Se clasifican como fuerzas intensas las que sobrepasan los límites de 200-300 g y como suaves las comprendidas entre 30 g y 150 g. Entre éstas, 30-70 g se recomienda para los movimientos de inclinación, 80-150 g para los de traslación, 50-100 para enderezar la raíz, 35-60 en rotación, 35-60 para extrusión y 10-20 en intrusión. Los valores más bajos son adecuados para los incisivos y los más altos para los molares.

Reabsorción durante el tratamiento ortodóntico

Un diente se mueve a una nueva posición con las estructuras de soporte. Después de aplicar una fuerza se desarrolla a cada lado del diente una zona de presión y de tensión, dominadas por el estiramiento de fibras periodontales.

Lado de presión

En el tejido periodontal las células progenitoras se han diferenciado en células especializadas (osteoclastos), responsables de la reabsorción directa de la pared del hueso alveolar de los dientes en movimiento. También inducen reacciones inflamatorias como permeabilidad y quimiotaxis vascular, y aumentan los niveles de prostaglandina, que propician la reabsorción ósea. Se presenta una abundante irrigación sanguínea donde ocurre una rápida reabsorción y reconstrucción.

Lado de tensión

El número y función de los fibroblastos y osteoblastos aumentan después de las 30 a 40 horas de aplicar una fuerza ortodóntica. Hay macrófagos en grandes cantidades alrededor de la zona hialinizada, mismos que contribuyen al desmoronamiento de colágeno y a la fagocitosis. Eliminan el tejido necrótico mientras liberan prostaglandinas, las que a su vez estimulan la reabsorción ósea. A medida que existe estiramiento de fibras periodontales, nuevo material no mineralizado se deposita alrededor de las fibras que están en estrecha relación con la pared del hueso alveolar. Después de algún tiempo, toda la pared alveolar será cubierta por una capa de osteoide, producida por osteoblastos.

Proceso de la reabsorción radicular externa

La superficie radicular está protegida por una barrera constituida por el cementoide y las células productoras de cemento. El inicio de la reabsorción depende de las alteraciones de la barrera. Así, los osteoclastos aparecen en una superficie ósea des-

RIXINA DOLOR DORIXINA DOLOR DORIXINA DOLOR DORIXINA DOLOR DORIXINA DOLOR DORIXINA DOLOR DORIXINA DOLOR DORIXINA DOLOR

protegida; su formación y actuación son estimuladas por mediadores de los procesos de defensa, como la prostaglandina y la interleucina y por productos de agentes agresores, como las endotoxinas bacterianas, que eliminan las sustancias orgánicas e inorgánicas del hueso.

Las células responsables de la reabsorción de tejidos mineralizados son los dentinoclastos y cementoclastos. Ocupan depresiones del tejido óseo, llamadas lagunas de Howship; en contacto con el tejido mineralizado y en respuesta a estímulos, se unen para formar los osteoclastos multinucleados. Su citoplasma promueve la fijación de la célula en la periferia de la laguna, donde se generan los fenómenos de reabsorción.

Cuando se ha formado una laguna de reabsorción, lo que sigue dependerá de la aplicación de la fuerza. Si continúa, seguirá la reabsorción; pero si está ausente o por debajo de cierto nivel, la reparación comenzará en las lagunas con el depósito de cemento.

La reabsorción radicular en el tratamiento ortodóntico está vinculada a un daño local del ligamento periodontal, en particular con hialinización. El espacio periodontal aumenta para una actividad celular elevada y la proliferación de estructuras vasculares. A lo largo de la pared alveolar se observa una cadena de osteoclastos. Durante el movimiento ortodóntico rápido se presenta el desmoronamiento de las fibras viejas y se forman nuevos elementos. La reabsorción radicular cesa si el tratamiento ortodóntico es interrumpido o detenido. La reparación producirá nuevos depósitos de precemento en la superficie radicular, con lo cual se establece una nueva barrera.

En casos en los cuales la respuesta inflamatoria es más intensa, el daño al cemento progresa hasta la reabsorción de la capa de cemento intermedio que cubre las terminaciones de los túbulos dentinarios. Los túbulos se encuentran entonces abiertos y se comunican con las células inflamatorias de resorción (macrófagos y osteoclastos) dentro del ligamento periodontal y el hueso alveolar. Si la pulpa es necrótica e infectada, algunos productos bacterianos se escapan por los túbulos y se vuelven el estímulo para la fagocitosis continua; causan inflamación y el progreso de la reabsorción ósea y radicular. Si se permite que continúe, el proceso de reabsorción puede destruir la raíz y el hueso alveolar adyacente.

Consideraciones clínicas de la reabsorción externa

Evaluación radiográfica. Aparece una zona radiolúcida adyacente a la reabsorción radicular.

Pruebas de sensibilidad. No hay sensibilidad pulpar.

Examen clínico. La palpación del tejido puede demostrar una fluctuación o la presencia de una fístula.

Tratamiento. Como se asocia a patología pulpar, es esencial la terapia endodóntica para reducir el proceso inflamatorio.

Caso clínico

Paciente femenino de 35 años de edad que no expresa antecedentes patológicos. El motivo de su consulta es por presentar dolor y una fístula en el primer molar inferior derecho. Refiere que su tratamiento ortodóntico se llevó a cabo durante ocho años, con periodos de descanso de aproximadamente un año y dos de tratamiento activo.

Foto 1. En su radiografía inicial se observó una zona radiolúcida en la raíz distal con reabsorción radicular

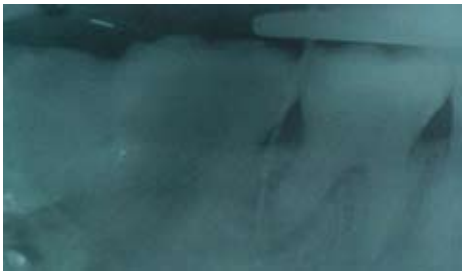

Foto 2. Clínicamente presentó una fístula entre el primero y segundo molar, por lo que se tomó una radiografía con la prueba de gutapercha

Foto 3. El plan fue realizar el tratamiento de conductos radiculares y, posteriormente, su restauración

DORIXINA DOLOR DORIXINA DOLOR DORIXINA DOLOR DORIXINA DOLOR DORIXINA DOLOR DORIXINA DOLOR DORIXINA DOLOR DORIXINA DO

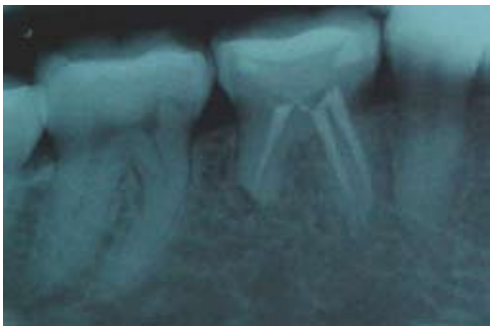

Foto 4. A un año de terminado su tratamiento se tomó una radiografía de control, en ella se observó una reparación de la lesión

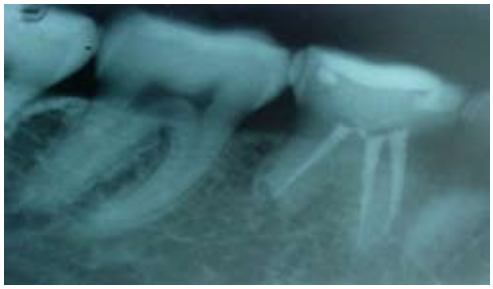

Foto 5. Después de un año y nueve meses

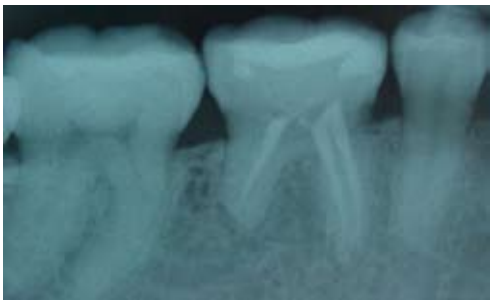

Foto 6. A los dos años y ocho meses

Conclusiones

Durante la ortodoncia realizada el efecto secundario más frecuente es la reabsorción radicular, la cual cesa con la finalización del procedimiento. Por ello, quien realice un tratamiento ortodóntico debe entender la estrecha relación que existe entre reabsorción radicular, la magnitud de la fuerza aplicada y la duración de las técnicas empleadas. En este sentido, son requisitos esenciales una historia cuidadosa del caso previa al comienzo del tratamiento y el control radiográfico periódico durante y después del mismo. Siempre debe tenerse en cuenta que la reabsorción apical es una lesión dentaria que no se regenera y queda de manera permanente. ★

Estimado odontólogo, agradecemos que nos haga saber sus dudas, comentarios y/o sugerencias. Si desea recibir de manera electrónica esta publicación, envíe un mail a: dr.erosa@salud.gob.mx • *revodonto@salud.gob.mx*

Consulte la *Revista Mexicana de Odontología Clínica* en:
• www.intramed.net
• www.latindex.unam.mx
• www.imbiomed.com

RIXINA DOLOR DORIXINA DOLOR DORIXINA DOLOR DORIXINA DOLOR DORIXINA DOLOR DORIXINA DOLOR DORIXINA DOLOR DORIXINA DOLOR