ABSTRACT

The bony defects in the odontological field caused by different factors like periodontal illness, traumas, periapical defects or defects post-extraction are a common problem, so a wide range of materials has been used to promote the bony regeneration. In the last years the hydroxyapatite has been subjected to exhaustive investigations to interact with the biological systems and to determine its bony regenerative capacity.

Four furca's defects grade II were treated with bovine hydroxyapatite and collagen barrier to make a second valuation at the 12 and 24 weeks, clinic and radiographically.

Aceptación biológica y eficacia regenerativa de la hidroxiapatita bovina en defectos óseos

Biological acceptance and regenerative effectiveness of the bovine hydroxyapatite in bony defects

• Paulo César Cervantes Argüelles
Residente del posgrado de periodoncia
• Hector Téllez Jiménez
Periodoncista adscrito al posgrado de periodoncia
• David Reyes Galnáres
Periodoncista invitado al posgrado de periodoncia
• Fermín Guerrero del Ángel
Cirujano maxilofacial y coordinador del posgrado de periodoncia.
Adscritos a la Facultad de Odontología de la Universidad Autónoma de Tamaulipas

Introducción

Los defectos óseos en el campo odontológico provocados por distintos factores como enfermedad periodontal, traumas, defectos periapicales o defectos posextracción son un problema común, por lo cual se ha utilizado una amplia gama de materiales para promover la regeneración ósea.[1, 2] En los últimos años la hidroxiapatita ha sido sometida a exhaustivas investigaciones para interactuar con los sistemas biológicos y determinar su capacidad regenerativa ósea.[3, 4]

Metodología

Fueron tratados cuatro defectos de furca grado II con hidroxiapatita bovina y barrera de colágeno para efectuar una segunda valoración a las 12 y 24 semanas, clínica y radiográficamente (Fotos 1, 2 y 3).

Foto 1. Presencia de furca II en primer molar inferior

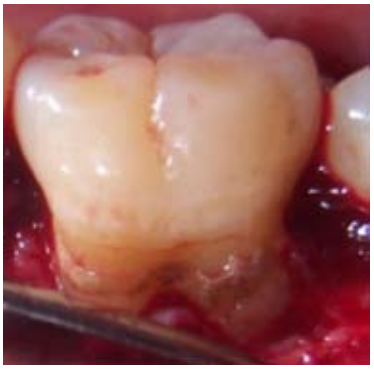

Foto 2. Lesión periodontal en furca clasificada como grado II

Referencias bibliográficas

1 Christina T, Frank B. Long-term clinical, outcome after reconstruction of periodontal defects using a bovine-derived xenograft: a retrospective cohort study. *Periodontal Practice Today* vol. 2, 2006.
2 Hom-Lay W, Yi-Pin T. Histologic evaluation of socket augmentation with mineralized human allograft. *J Periodontol*, vol. 28, num. 3, june 2008.
3 Spector M. Anorganic bovine bond and ceramic analogs of bone mineral as implants to facilitate bone regeneration. *Clin Plast Surg* 1994.
4 Mellonig JT. Human histologic evaluation of a bovine derived bone xenograft in the treatment of periodontal osseus defects. *Int J Periodontics Restorative Dent*.
5 Murphy KG, Gunsolley JC. Guided tissue regeneration for the treatment of periodontal ointrabony and furcation defects. *Ann Periodontol* 2003.

RIXINA DOLOR DORIXINA DOLOR DORIXINA DOLOR DORIXINA DOLOR DORIXINA DOLOR DORIXINA DOLOR DORIXINA DOLOR DORIXINA DOLOR

Foto 3. Limpieza mediante raspado y alisado radicular así como en furca grado II

Foto 4. Colocación de hidroxiapatita bovina en furca grado II

Foto 6. Control posoperatorio radiográfico a las 12 semanas. Se observa regeneración ósea en el área de la furca afectada

Resultados

Entre las 12 y 24 semanas se reportó la reducción del grado de furca horizontal de un grado II a un grado I. Esto se comprobó con el uso de la sonda Nabers. El control radiográfico evidenció relleno de la furca en el tiempo mencionado, sin exposición del biomaterial (Fotos 4, 5 y 6).

Foto 5. Colocación de barrera de colágeno protegiendo la hidroxiapatita en furca grado II

Conclusiones

El procedimiento del RTG en combinación con la hidroxiapatita bovina conduce a una reducción de la profundidad de la bolsa periodontal y una disminución en el grado de furca, por lo que se considera que este biomaterial es una opción viable en el tratamiento de las lesiones arriba descritas y tratadas. ★

DORIXINA DOLOR DORIXINA DOLOR DORIXINA DOLOR DORIXINA DOLOR DORIXINA DOLOR DORIXINA DOLOR DORIXINA DOLOR DORIXINA DO