Efectividad de la pasta iodoformada en el recubrimiento directo e indirecto en dientes deciduos/ Un estudio piloto

Effectiveness of the iodine formed pasta in the direct and indirect covering in deciduous teeth/a pilot study

• Adriana Torres Barreiro
Posgraduada en odontología pediátrica por la UABC
• Carlos Alberto Fregoso Guevara, Francisco Raygoza Macías y Jorge Paredes Viera
Docentes e investigadores de la Facultad de Odontología de la UABC

ABSTRACT

This prospective, longitudinal and experimental study showed the following results: from 29 cases three were excluded for pursuit lack, the remaining 26 were asymptomatic and without clinical or x-rays signs during the revisions at seven, 30 and 90 days.

It was applied the variance analysis as statistical method. For years the pulp covering has been contraindicated in the primary teething, however, it is expected this pilot study's results show that this procedure can be part of the pulp therapy in temporary teeth; the simplicity of the procedure by itself would be a benefit, even more the decrease of the times in the seat. Without doubt, the most important thing would be to reduce the use of the formocresol when the pulpotomy number decreases.

Resumen

La pasta iodoformada ha demostrado sobradamente sus cualidades en la terapia de conductos. Este estudio se interesa especialmente en su capacidad para estimular la reparación ósea, lo que da la pauta para considerarlo como apósito en la pulpotomía o el recubrimiento. El objetivo de la investigación fue identificar la eficiencia clínica y radiográfica de la pasta iodoformada en el recubrimiento pulpar directo o indirecto en molares primarios.

Este estudio prospectivo, longitudinal y experimental arrojó los siguientes resultados: de 29 casos tres se excluyeron por falta de seguimiento, los 26 restantes fueron asintomáticos y sin signos clínicos o radiográficos durante las revisiones a los siete, 30 y 90 días. Se aplicó el análisis de varianza como método estadístico. Durante años el recubrimiento pulpar ha estado contraindicado en la dentición primaria, sin embargo, se espera que los resultados de este estudio piloto muestren que este procedimiento puede ser parte de la terapia pulpar en dientes temporales; la sencillez del procedimiento por sí sola sería un beneficio, más aún la disminución de los tiempos de sillón. Sin duda, lo más importante sería reducir el uso del formocresol al decrecer el número de pulpotomías.

Introducción

La pasta iodoformada es el material de obturación del conducto radicular primario que ha demostrado en dife-

Bibliografía

1 Starkey P. Treatment of pulpally involved primary molars. *Current Therapy in dentistry* 1980;3,414-420.
2 Fuks A. Pulp therapy for the primary and young permanent dentitions. *Dental Clinics of North America* 2000;44 (3), 571-596.
3 Cate T. *Histologia Oral.* Segunda edición. Panamericana. México1986.
4 Thomas K, Luke L. *Odontología Pediátrica.* Manual Moderno. México 1985.
5 Sydney B. *Odontología Pediátrica.* Cuarta edición. Interamericana. México 1982, p. 41-62, 179-198.
6 Pinkham J. *Odontología Pediátrica.* Interamericana. México1991.
7 Vincent D. *Histología y embriología odontológicas.* Interamericana. México 1974.
8 Ulmansky M, Michael Y. Histopathology of the pulp in primary incisors with deep dentinal caries. *Pediatric Dentistry* 1992;14(6) 372-375.
9 Eidelman E, Finn S, Koulourides T. *Remineralization of carious dentin treated with calcium hydroxide Journal of dentistry for children* 1965;32, 218-225.
10 Idle *J. Endodoncia.* Tercera edición. Nueva Editorial Interamericana. México 1987.
11 Droter J. Pulp therapy in primary teeth. *Journal of dentistry for children* 1967;34 (6), 507-510.
12 Kennedy D. *Operatoria dental en pediatría.* Médica Panamericana. Buenos Aires, Argentina 1977, p. 35-39, 176-205.
13 Leache BE. *Odontopediatría.* Barcelona: Masson1995.
14 Mc Donald. *Odontología pediátrica y del adolescente,* (4ta ED) Buenos Aires: Medica panamericana1990
15 Summit, James B., Robbins J. William, & Schwartz Richard S. (2001) *Fundamentals of Operative Dentistry a contemporary approach* (2nd Ed.) Carol Stream, Illinois: Quintessence Books
16 Kopel H. Considerations for the pulp capping procedure in primary teeth: a review of the literature. *Journal of dentistry for children* 1992;59(2),141-149.
17 Kopel HM. The pulp capping procedure in primary teeth "revisited". *Journal of dentistry for children* 1997;64(5), 327-333.
18 Gilmore WiH, Lund RM. *Odontología operatoria.* Interamericana. Segunda edición. México1976.
19 Burdairon G. *Manual de biomateriales dentarios.* Masson. Segunda edición. Barcelona 1991, p. 115-116.
20 Jerrell RG, Courts FJ, Stanley HR. A comparison of two calcium hydroxide agents in direct pup capping of primary teeth. *Journal of dentistry for children* 19845;1 (1), 34-38.

RIXINA DOLOR DORIXINA DOLOR DORIXINA DOLOR DORIXINA DOLOR DORIXINA DOLOR DORIXINA DOLOR DORIXINA DOLOR DORIXINA DOLOR

rentes investigaciones la efectividad más alta; tal es el caso del estudio de Osuna M.A., quien reportó 96.3% de éxito clínico y radiográfico.

El material manejado en jeringas predosificadas hace la técnica rápida y sencilla y reúne las características de un material ideal para rellenar el canal radicular del diente deciduo. Asimismo, debe sellar las paredes del conducto y permanecer adherido, también debe reabsorberse rápidamente cuando ha extruido el foramen apical y a una velocidad similar a la reabsorción fisiológica y debe ser radiopaco.

Sin embargo, para el presente estudio la característica que más interesa es su capacidad para estimular la reparación ósea, misma que es evidente en las radiografías posoperatorias desde los 30 días. Después de ser testigos del éxito del material en la pulpectomía por más de 10 años en las clínicas de la especialidad en odontología pediátrica de la Universidad Autónoma de Baja California (UABC), nos preguntamos si sería posible conseguir resultados similares en la pulpa vital. Con este razonamiento se diseñaron dos investigaciones paralelas: 1) Estudio comparativo de la eficacia entre formocresol y pasta iodoformada en pulpotomías y 2) Recubrimiento directo e indirecto con pasta iodoformada en molares temporales.

Planteamiento del problema

En la población mexicana la caries dental reporta índices muy elevados, y la terapia pulpar es uno de los procedimientos más comunes en la práctica de la odontología pediátrica. La terapia pulpar en dentición primaria se divide en: a) Pulpotomía, que consiste en la amputación de la pulpa cameral afectada y la medicación del tejido pulpar radicular con el propósito de que éste mantenga su vitalidad. b) Pulpectomía, que es la terapia de conductos; como ya se comentó, el material usado hoy en día es excelente.

Coincidimos con los diversos autores en que el formocresol debe ser erradicado de la práctica odontopediátrica, pues ha demostrado que es inmunotóxico y mutagénico. Diferentes materiales han sido usados para este propósito: la colágena, el glutaraldehído, antiinflamatorios combinados con antibióticos sin mejorar los resultados clínicos y radiográficos que reporta el mismo formocresol. Recientemente, dos tesis, una de especialidad en odontología pediátrica (Facultad de Odontología de la UABC), y la segunda de la maestría en odontología de la misma facultad, mostraron resultados clínicos y radiográficos muy satisfactorios con el uso de la pasta iodoformada como medicamento en la pulpotomía.

Con este antecedente se concluyó que podría ser más oportuno intentar aplicar tratamientos pulpares más conservadores, y aunque el recubrimiento es un procedimiento que ha estado proscrito de la dentición temporal debido a los índices de reabsorción interna que presentaban estos casos, se formuló la siguiente pregunta: ¿será eficaz la pasta iodoformada en el recubrimiento pulpar directo o indirecto en dientes deciduos? Así, se diseñó este estudio piloto con el objetivo de identificar la eficiencia clínica y radiográfica de la pasta iodoformada en recubrimientos directos e indirectos en molares primarios.

Materiales y métodos

Se aplicó el tratamiento en 29 molares temporales, 12 de ellos con recubrimiento directo y 17 con recubrimiento indirecto. La muestra final fue de 26 casos, ya que tres de ellos fueron eliminados por no presentarse a sus citas de control (Gráfica 1.)

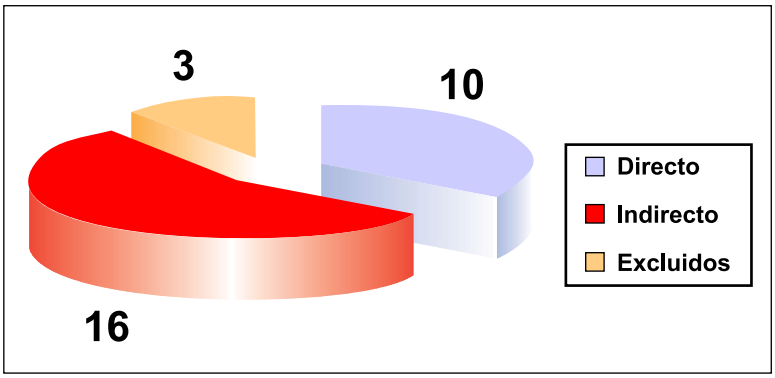

Gráfica 1. **Tipos de recubrimiento (10 directos, 16 indirectos)**

DORIXINA DOLOR DORIXINA DOLOR DORIXINA DOLOR DORIXINA DOLOR DORIXINA DOLOR DORIXINA DOLOR DORIXINA DOLOR DORIXINA DO

Además del expediente completo y su serie radiográfica se tomaron radiografías dobles para el control de los casos en los que se observaba proximidad de la lesión cariosa al órgano pulpar. Colocada la anestesia y el dique de hule, se realizó el acceso con fresa de alta velocidad y se eliminó la lesión periférica. Posteriormente, con cucharilla filosa y estéril, se eliminó la lesión del fondo de la cavidad. Cuando se presentó una exposición no mayor a 1.5 mm, con sangrado rojo brilloso que cede rápidamente a la presión, se colocó una capa de pasta iodoformada (aproximadamente 2 mm de espesor) y encima se protegió con ionómero de vidrio fotopolimerizable. En la misma cita se puso una corona de acero inoxidable.

El mismo procedimiento se llevó a cabo cuando no se presentó la comunicación. Las revisiones de los casos se dieron a los 7, 30 y 90 días y consistió en una evaluación clínica y radiográfica.

Resultados

Los resultados de los recubrimientos pulpares directos e indirectos con pasta iodoformada a los 7, 30 y 90 días se midieron de la siguiente manera: ausencia de síntomas y signos clínicos más ausencia de signos radiográficos es igual a eficacia. En las Gráficas 2, 3 y 4 se observan los resultados obtenidos a los 7, 30 y 90 días; en el recubrimiento directo se puede ver consistencia en los casos que presentan eficacia. Muestran tres casos excluidos por no presentarse a sus revisiones, ningún caso mani-

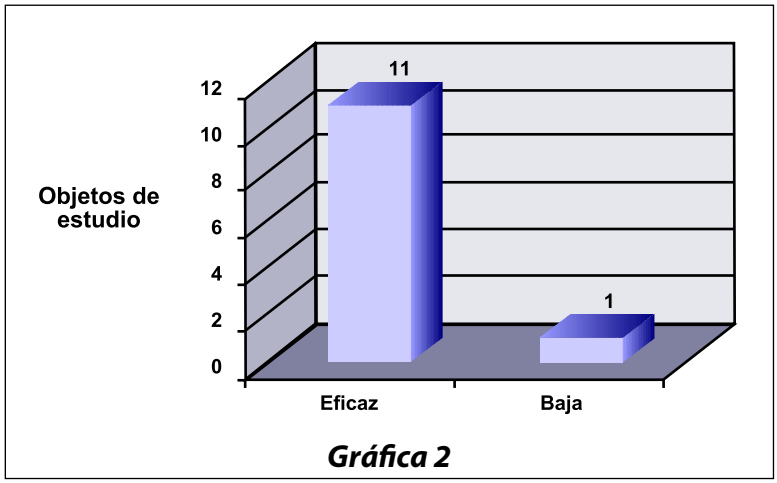

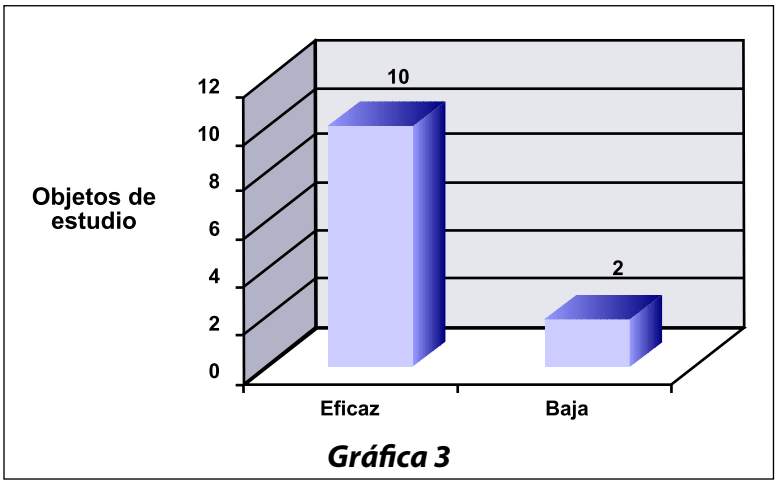

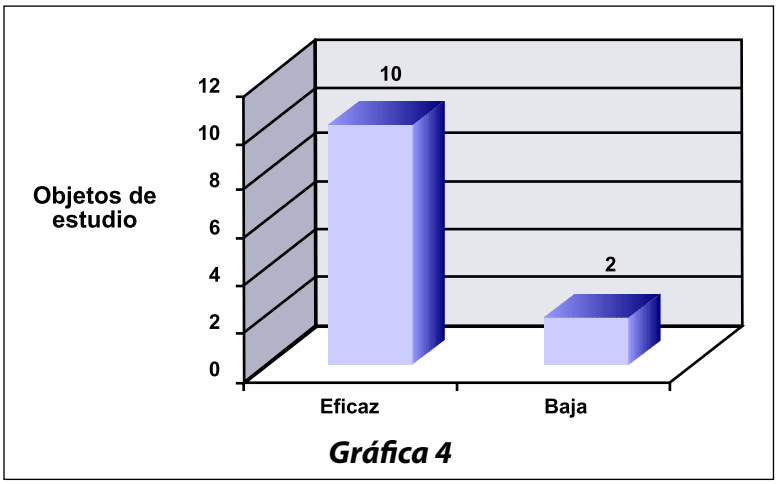

Gráficas 2, 3 y 4. **Eficacia del recubrimiento directo a los 7, 30 y 90 días, respectivamente**

RIXINA DOLOR DORIXINA DOLOR DORIXINA DOLOR DORIXINA DOLOR DORIXINA DOLOR DORIXINA DOLOR DORIXINA DOLOR DORIXINA DOLOR

festó síntomas clínicos o cambios radiográficos.

Los recubrimientos indirectos mostraron consistencia en 16 de los 17 tratamientos, uno fue excluido por no presentarse a sus citas de control, ninguno manifestó síntomas o cambios radiográficos a los 7, a los 30 o a los 90 días, tal como se muestra en las Gráficas 5, 6 y 7.

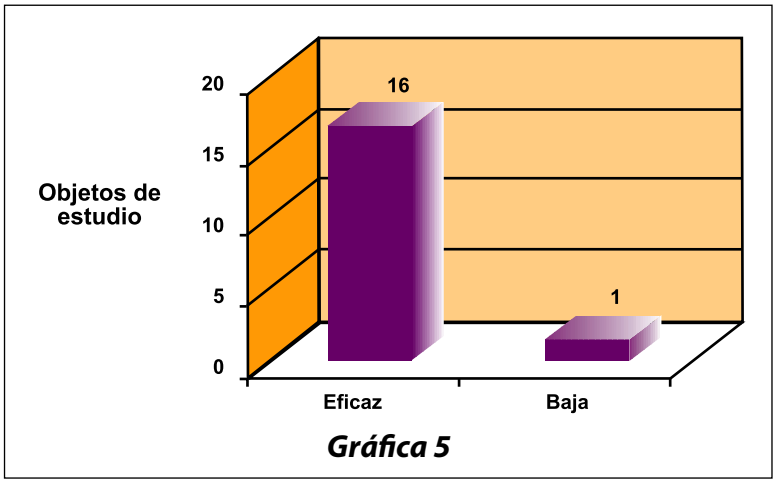

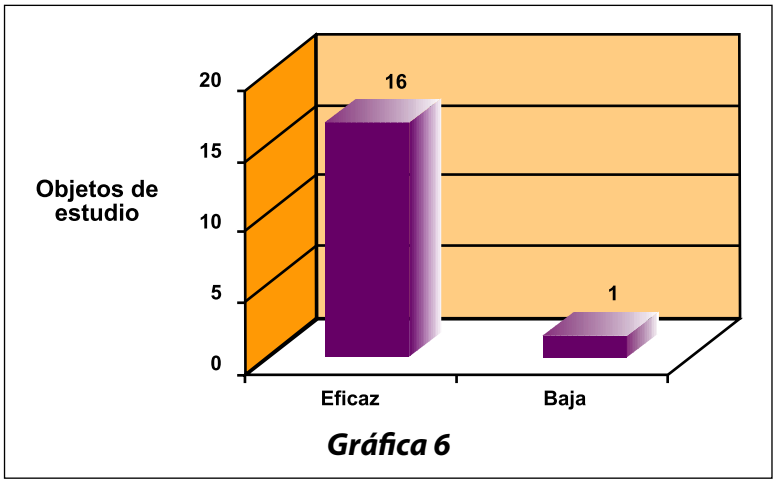

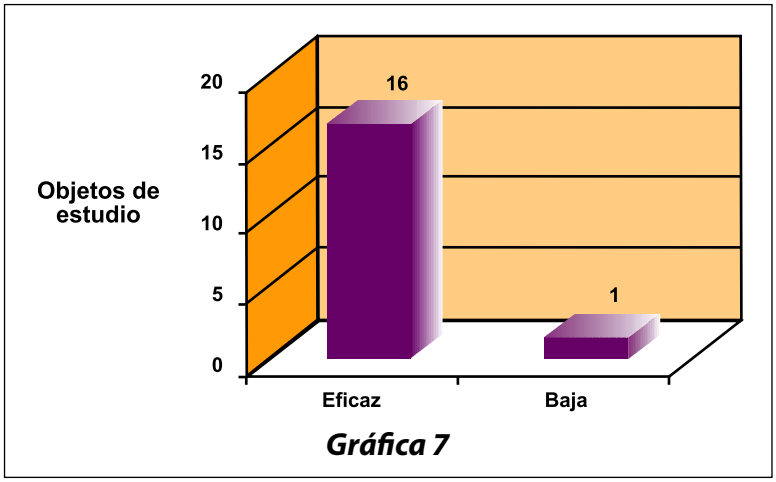

Gráficas 5, 6 y 7. **Eficacia del recubrimiento indirecto a los 7, 30 y 90 días, respectivamente**

Discusión

De acuerdo a los resultados obtenidos en esta investigación piloto, los recubrimientos directo e indirecto con apósito de pasta iodoformada son una opción prometedora. Puesto que no hay otros estudios similares, dichos resultados son comparados con otros sólo por el hidróxido de calcio, uno de los componentes de la pasta iodoformada. Starkey y Fuks coinciden en sus respectivos reportes, en los que el hidróxido de calcio colocado en recubrimientos del diente temporal desencadena reabsorciones internas, mientras que Kopel menciona en dos diferentes estudios éxito clínico y radiográfico de 96 y 98%, respectivamente, con el recubrimiento con hidróxido de calcio en dientes temporales. Law y Lewis sugieren que el problema del hidróxido de calcio en la dentición temporal es cuestión de dosis, tal vez por esta razón al estar diluido el hidróxido de calcio en la pasta iodoformada no se presentaron cambios radiográficos en ninguno de los casos tratados con recubrimiento directo o indirecto a los 7, 30 o 90 días.

DORIXINA DOLOR DORIXINA DOLOR DORIXINA DOLOR DORIXINA DOLOR DORIXINA DOLOR DORIXINA DOLOR DORIXINA DOLOR DORIXINA DO

Foto 1. Colocación de pasta iodoformada

Foto 2. Colocación de ionómero de vidrio

Foto 3. Colocación de corona de acero

Caso clínico. El recubrimiento se lleva a cabo con una capa de 2-3 mm de pasta iodoformada; se coloca encima una capa protectora de ionómero de vidrio más o menos fluido, de manera que éste se manipule lo menos posible, evitando así que la pasta se deforme. Se termina con una corona de acero.

Conclusiones

La pasta iodoformada ha arrojado de forma más que convincente excelentes resultados cuando es utilizada como material de obturación en la pulpectomía. De igual forma demostró muy buenos resultados en dos tesis de posgrado en odontología pediátrica y maestría en odontología en la Facultad de Odontología de la UABC cuando fue usado en pulpotomía. Con estos antecedentes se diseñó y realizó este estudio piloto en el cual se observó que al efectuar los recubrimientos tanto directos como indirectos, se consiguen también excelentes resultados, por lo que lo consideramos una mejor opción de tratamiento debido a que el tiempo del mismo es significativamente menor, se conserva la vitalidad y se evita el empleo de materiales potencialmente tóxicos. ★

RIXINA DOLOR DORIXINA DOLOR DORIXINA DOLOR DORIXINA DOLOR DORIXINA DOLOR DORIXINA DOLOR DORIXINA DOLOR DORIXINA DOLOR