Eliminación quirúrgica de extrusión de gutapercha en una lesión periapical crónica extensa

Surgical elimination of gutta-percha extrusion in an extensive chronic periapical lesion

ABSTRACT

The apical periodontitis is the chronic inflammation of the tissues periradiculars caused by aetiological agents coming from the conduit. The main aetiological agents are the radicle conduit microorganisms that, when being eliminated by means of the endodontic treatment, solve the apical lesion. However, there are cases in which the infection persists, which cause the treatment failure. Many of the cases with persistent apical periodontitis are produced by a bad control and elimination of the intra-radicular infection.

• Kathy A. Turner Morrell
Maestra en endodoncia por la Facultad de Estomatología de la Universidad Autónoma de San Luis Potosí
• César I. Gaitán Fonseca
Maestro en endodoncia y profesor adscrito al Programa de Maestría en Endodoncia de la Facultad de Estomatología de la Universidad Autónoma de San Luis Potosí
• Héctor Flores Reyes
Doctor en ciencias y profesor investigador adscrito al Programa de Maestría en Endodoncia de la Facultad de Estomatología de la Universidad Autónoma de San Luis Potosí
• Amaury de Jesús Pozos Guillén
Doctor en ciencias y profesor investigador adscrito al Programa de Maestría en Endodoncia de la Facultad de Estomatología de la Universidad Autónoma de San Luis Potosí

Resumen

El siguiente caso clínico muestra una extrusión de gutapercha hacia una lesión apical extensa que involucra dos piezas dentales. El tratamiento se manejó quirúrgicamente al eliminar la lesión y al retroobturar los OD 11 y 12 con superEBA. El defecto óseo provocado por la lesión presente comunicó ambas tablas óseas, por lo que se decidió realizar una regeneración ósea guiada con hueso liofilizado. El control a los tres meses muestra un buen resultado clínico y radiográfico con indicios de regeneración ósea.

Introducción

La periodontitis apical es la inflamación crónica de los tejidos perirradiculares causada por agentes etiológicos provenientes del conducto.[1] Los principales agentes etiológicos son los microorganismos del conducto radicular que, al ser eliminados mediante el tratamiento endodóntico, resuelven la lesión apical. Sin embargo, hay casos en los que persiste la infección, lo cual ocasiona el fracaso del tratamiento. Muchos de los casos con periodontitis apical persistente son producidos por un mal control y eliminación

Referencias bibliográficas

1 Nair R. On the causes of persistent apical periodontitis: a review. *Int Endod J* 2006; 39: 249-281.
2 Nair R. Persistent periapical radiolucency of root-filled human teeth, failed endodontic treatments and periapical scars. *Oral Surg Oral Med Oral Pathol Oral Radiol Endod* 1999; 87: 617-627.
3 Wu MK, Dummer H, Wesselink PR. Consequences of and strategies to deal with residual post-treatment root canal infection. *Int Endod J* 2006; 39: 343-356.
4 Vier FV, Figuereido JAP. Prevalence of different periapical lesions associated with human teeth and their correlation with the presence and extension of apical external root resorption. *Int Endod J* 2002; 35: 710-9.
5 Nair R, Pajarola G, Schroeder HE. Types and incidence of human periapical lesions obtained with extracted teeth. *Oral Surg Oral Med Oral Pathol Oral Radiol Endod* 1996; 81: 93-102.
6 Pecora G, De Leonardis D, Ibrahim N, Bovi M, Cornelini R. The use of calcium sulphate in the surgical treatment of a through and through periradicular lesion. *Int Endod J* 2001; 34: 189-97.
7 Marquis V, Dao T, Farzaneb M, Abitol S, Friedman S. Treatment Outcome in Endodontics-The Toronto Study. Phase I, II y III: Initial Treatment. *J Endod* 2006; 32: 299-306.
8 Wang N, Knight K, Dao T, Friedman S. Treatment Outcome in Endodontics-The Toronto Study. Phases I and II: Apical Surgery. *J Endod* 2004; 30: 751-761.
9 Pecora G, Kim S, Celletti R, Davarpanah M. The guided tissue regeneration principle in endodontic surgery: one-year postoperative results of large periapical lesions. *Int Endod J* 1995; 28: 41-46.
10 Tobón-Arroyave S, Domínguez-Mejía J, Flórez-Moreno G. Periosteal graft as barrier in periradicular surgery: report of two cases. *Int Endod J* 2004; 37: 632-642.
11 Rankow H, Krasner P. Endodontic applications of guided tissue regeneration in endodontic surgery. *J Endod* 1996; 22: 34-43.
12 Abramowitz P, Rankow H, Trope M. Mutlidisciplinary approach to apical surgery in conjunction with the loss of buccal cortical plate. *Oral Surg Oral Med Oral Pathol* 1994; 77: 502-506.
13 Britain S, von Arx T, Schenk R, Buser D, Numminkoski P, Cochran D. The use of guided tissue regeneration principles in endodontic surgery for induced chronic periodontic-endodontic lesions: a clinical, radiographic and histologic evaluation. *J Periodontol* 2005; 76: 450-460.

RIXINA DOLOR DORIXINA DOLOR DORIXINA DOLOR DORIXINA DOLOR DORIXINA DOLOR DORIXINA DOLOR DORIXINA DOLOR DORIXINA DOLOR

de la infección intrarradicular.[2,3] Los problemas más comunes que llevan al fracaso endodóntico son: 1) control aséptico inadecuado, 2) mal diseño de la cavidad de acceso, 3) conductos olvidados, 4) instrumentación y debridación inadecuados, y 5) filtración del material temporal o restauración permanente. Otros factores que pueden contribuir a su desarrollo son: infección perirradicular que persiste en la porción apical del conducto de dientes obturados, infección extrarradicular en forma de actinomicosis periapical, extrusión de gutapercha u otros materiales que provoquen reacción a cuerpo extraño y quistes verdaderos.[1,2]

De estos elementos, ni la extrusión de agentes extraños al periápice, ni los quistes dependen de la presencia o ausencia de agentes infecciosos o irritantes del conducto radicular. La causa principal de que persista la lesión en estos casos son las células de defensa del huésped presentes en el área. La reacción de un cuerpo extraño en el área previene la cicatrización postratamiento hasta que sean removidos los materiales, objetos o sustancias existentes en los tejidos periapicales. En estos casos, la cirugía apical brinda una buena oportunidad para remover estos agentes que sostienen la lesión apical, así como el acceso retrógrado de la porción apical del conducto radicular para eliminar el tejido inflamatorio y lograr un sellado adecuado del sistema de conducto radicular.[1] Las lesiones periapicales crónicas pueden ser granulomas o quistes apicales. Estas lesiones sólo pueden distinguirse de manera histológica.[4] Nair menciona una prevalencia del 3.2% de quistes apicales y de granulomas de 45%.[5]

La regeneración periodontal luego de una cirugía apical tiene como objetivo la restauración del aparato de sostén (cemento, hueso alveolar y ligamento periodontal). Las indicaciones clínicas para RGT en endodoncia son las siguientes: 1) lesiones óseas extensas, 2) lesiones que perforen ambas corticales óseas, 4) lesiones endoperiodontales y 5) perforaciones.[6] El principio de la RTG es el uso de membranas reabsorbibles o no reabsorbibles junto con sustitutos óseos que ayuden a la regeneración ósea de manera más favorable. Se han utilizado diferentes sustitutos óseos, por ejemplo, el hueso liofilizado.

En el caso clínico del presente trabajo se eliminó por medios quirúrgicos la gutapercha extruida, así como la lesión periapical extensa presente. Además, se realizó retroobturación de dos piezas dentales y RGT con hueso liofilizado en el defecto óseo creado por la lesión extensa.

Descripción del caso

Paciente masculino de 25 años de edad que llega a la Clínica de Posgrado de Endodoncia de la Facultad de Estomatología de la Universidad Autónoma de San Luis Potosí. El paciente refirió dolor espontáneo del área anterosuperior derecha. Durante el interrogatorio, el individuo manifestó haber sufrido un trauma dental hacía ya más de 15 años por el cual se había sometido a un tratamiento dental a los 10 años de edad.

Mediante el examen clínico intraoral se detectó que el central superior derecho presentó una corona de metal de porcelana en buen estado. El paciente manifestó dolor a la percusión y palpación del central y lateral superior derecho (OD 11 y 12, respectivamente). Durante la palpación, el área se mostró blanda. Las pruebas de sensibilidad pulpar (frío y calor) de ambas piezas fueron negativas. A través del examen radiográfico (Foto 1) se observó una lesión radiolúcida extensa que abarcaba el OD 12 y una lesión radiolúcida pequeña en relación con el OD 11 (Foto 1). El diagnóstico del OD 12 fue necrosis pulpar y periodontitis apical crónica, por lo que se le indicó el tratamiento de endodoncia. El diagnóstico del OD 11 fue periodontitis apical crónica, de ahí que se realizó el re-tratamiento.

Foto 1. Incisivos central y lateral superior derechos con lesión periapical. Incisivo central superior con tratamiento de conductos en mal estado

Tratamiento de endodoncia. Ambos tratamientos se efectuaron bajo aislamiento absoluto en dos sesiones de la siguiente manera: el acceso se realizó con una fresa redonda estéril número 4. En el OD 11 se removió la gutapercha mediante

DORIXINA DOLOR DORIXINA DOLOR DORIXINA DOLOR DORIXINA DOLOR DORIXINA DOLOR DORIXINA DOLOR DORIXINA DOLOR DORIXINA DO

limas H número 50. Al terminar de remover la gutapercha se alisaron las paredes del conducto con una lima K número 80. El OD 12 se instrumentó con fresas GG número 5 y 6 en los tercios coronal y medio y se instrumentó hasta la lima K número 70. En ambos casos se irrigó con NaOCl al 1% (4 ml en cada lima). Al terminar, se colocó Ca(OH)2+ clorhexidina por siete días.

Durante la obturación se practicó la técnica de impresión de Enrique C. Aguilar de la siguiente manera: para los OD 12 y 11 se utilizó una punta de gutapercha número 60 y 80, respectivamente. Previamente a la adaptación de la gutapercha, se irrigó con 10 ml de NaOCl al 1%. Luego, se colocó REDTA al 17% por cinco minutos y se llevó a cabo una última irrigación con 2 ml de NaOCl al 1% en cada órgano dentario. Se calentó ligeramente la espátula para mezclar el cemento con una lámpara de alcohol. Se colocó la punta de la gutapercha en la espátula ya caliente, con el fin de lograr un achatamiento de la punta y obtener una forma de cabeza de clavo. Se introdujo la gutapercha en el conducto hasta llegar a odontometría y se tomó una radiografía para corroborar la distancia. Se retiró la punta principal y se colocó en un godete con alcohol. Se procedió a mezclar el cemento; se embebieron las paredes y las puntas principales y se recolocó. Se obturó con técnica lateral modificada. Durante la técnica de obturación del OD 11 hubo extrusión de gutapercha hacia el área apical (Foto 2), por lo que se decidió hacer la apicectomía de ambas piezas más la remoción de la lesión apical.

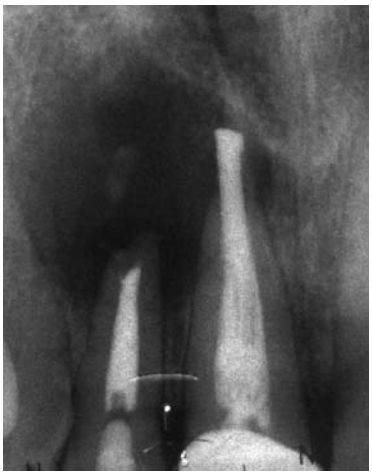

Foto 2. Extrusión de gutapercha hacia la lesión periapical del incisivo central superior derecho

Técnica quirúrgica endodóntica (apicectomía + retroobturación). Se infiltró el área con lidocaína más epinefrina (1:50.000) y se levantó un colgajo submarginal Luebke Ochsenbein (Foto 3).

Foto 3. Exposición de la lesión

Al levantar el colgajo se expuso la lesión y con una cucharilla de dentina 33L ésta fue eliminada y se expuso la gutapercha extruida (Foto 4).

Foto 4. Eliminación de la lesión apical. Vista clínica de la gutapercha extruida

Al eliminar la lesión nos percatamos de que se había perforado la tabla palatina. El tejido recuperado se colocó en formaldehído para su posterior análisis histopatológico. Con una fresa de carburo 701 larga se realizó el corte de ambos ápices. Luego, se retropreparó con puntas de ultrasonido y se retroobturaron ambos ápices con superEBA (Foto 5).

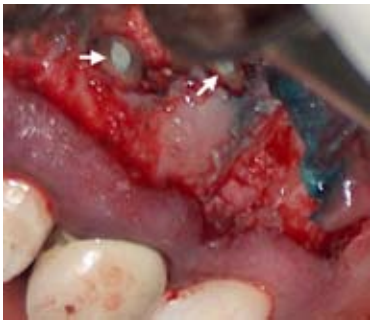

Foto 5. Retroobturación con superEBA de los incisivos central y lateral superior derechos, luego de la tinción con azul de metileno para descartar filtración del material

Tras el fraguado del material, se reveló con azul de metileno para verificar el sellado del mismo. La cavidad ósea se rellenó con hueso liofilizado bovino (Foto 6) y se tomó una radiografía; se reposicionó el colgajo y se pusieron puntos de sutura de seda 000.

Foto 6. Colocación de hueso liofilizado bovino en la cavidad ósea

Los puntos se retiraron a la semana y se tomó una radiografía (Foto 7).

RIXINA DOLOR DORIXINA DOLOR DORIXINA DOLOR DORIXINA DOLOR DORIXINA DOLOR DORIXINA DOLOR DORIXINA DOLOR DORIXINA DOLOR

Foto 7. Imagen radiográfica posquirúrgica

En la Foto 8 se muestra un control a los tres meses, en la cual se observa una ligera radiopacidad en el lugar de la lesión.

Foto 8. Radiografía control a los tres meses en la que se observa formación ósea en progreso con una cicatriz ósea apical

Discusión

Durante el tratamiento de conducto pueden aparecer situaciones que comprometen el éxito a largo plazo del procedimiento. En el estudio de Toronto[7] se menciona que uno de los factores de pronóstico capaz de afectar el resultado final de la endodoncia es la existencia previa de una lesión periapical y ésta, en combinación con una mala obturación del conducto, compromete aún más el pronóstico. Con base en los resultados del estudio de Toronto, se tomó la decisión de eliminar la lesión existente por medios quirúrgicos.

Recientemente, el porcentaje de éxito para la cirugía endodóntica ha cambiado en 85%.[8] Esto se debe a la introducción de nuevas técnicas de preparación apical, como el uso del ultrasonido y la mejor visualización del campo quirúrgico al utilizar lupas o microscopio.

Muchos factores están involucrados en el proceso de reparación del defecto periapical luego de una cirugía periapical. Uno de esos factores es el tamaño de la lesión periapical, según Wang.[8] Pecora[9] demostró que el uso de regeneración tisular guiada junto con la regeneración ósea guiada puede aumentar la cantidad y calidad de tejido óseo perirradicular formado y que este procedimiento acelera el crecimiento óseo. Tobón-Arroyave[10] también comprobó que al utilizar sustitutos óseos se promueve la reparación con un resultado clínico exitoso. Sin embargo, menciona que la aplicación de técnicas de regeneración tisular tiene sus indicaciones específicas en endodoncia.[6] Rankow H.,[11] al usar la regeneración ósea guiada, observó que proporcionaba ventajas como: 1) presencia de espacio necesario para el establecimiento de nueva inserción y 2) prevención del colapso del tejido conectivo sobre el defecto óseo, lo cual facilita la completa regeneración ósea.

Para poder asegurar que hay regeneración ósea en el defecto existente, es necesario realizar un análisis histológico debido a que por medios clínicos y radiográficos se observa que no necesariamente es indicativo de regeneración.[12] En nuestro caso no es posible efectuar secciones histológicas, por lo que sería difícil concluir que ocurrió una verdadera regeneración. Sin embargo, estudios sobre regeneración tisular guiada como el de Britain[13] muestran que el uso de estas técnicas aumentan la cantidad de hueso, ligamento periodontal y de nuevo cemento formado en el área. ★

DORIXINA DOLOR DORIXINA DOLOR DORIXINA DOLOR DORIXINA DOLOR DORIXINA DOLOR DORIXINA DOLOR DORIXINA DOLOR DORIXINA DO