Tecnología CAD-CAM aplicada a la ortodoncia lingual

CAD-CAM technology

• Dr. Salvador Romero Triana
Ortodoncista egresado de la Universidad Autónoma de Ciudad Juárez, Chihuahua y certificado por Ibraces en Dallas, Texas

ABSTRACT

Process in which the computers or mainframes are used to improve the products' production, development and design. CAD (Computer Aided Design). In this article we will talk of one of those treatments with more technology within the orthodontics as it is the Ibraces or Incognito system as it is known in the rest of the world.

Through history the first CAD system was developed during the years 60s. The Dr. Hanratty is worldwide known as the father of the CAD/CAM for his revolutionary contribution in the fields of design and on-line attended production.

In dentistry use of the CAD-CAM technology began at the beggining of the 80s in the United States and Europe, by means which restorations designed in a computer and manufactured by a milling process in an automated system could be manufactured. Both companies pioneer in this technology worldwide were the Nobelbiocare company (Sweden) with its product Procera and the Sirona-Simens (Germany) company with its Cerec product. These two technologies have progressed significantly and today they represent a great advance in the way we treat our patients in dentistry.

Enseguida describiré una opción de tratamiento para los pacientes de ortodoncia utilizando tecnología de punta, como CAD-CAM en nuestra especialidad. Toda mi vida ha transcurrido en Ciudad Juárez, Chihuahua, lo cual me ha dado la ventaja de estar cerca de la frontera con Estados Unidos, donde he tomado diversos cursos. Esto significó para mí un reto, ya que desde el 2005 que obtuve la certificación pude llevar mis tratamientos de ortodoncia lingual a un mejor nivel.

Tecnología CAD-CAM

Es el proceso en el cual se utilizan los ordenadores o computadoras para mejorar la fabricación, desarrollo y diseño de los productos (CAD –*Computer Aided Design*–). En este artículo hablaré de uno de los tratamientos con más tecnología dentro de la ortodoncia, como es el sistema Ibraces o Incógnito, tal como se conoce en el resto del mundo.

Historia

El primer sistema CAD fue desarrollado durante los años 60. El doctor Hanratty es mundialmente conocido como el padre del CAD-CAM por su revolucionaria contribución en los campos del diseño y fabricación asistida por computadora.

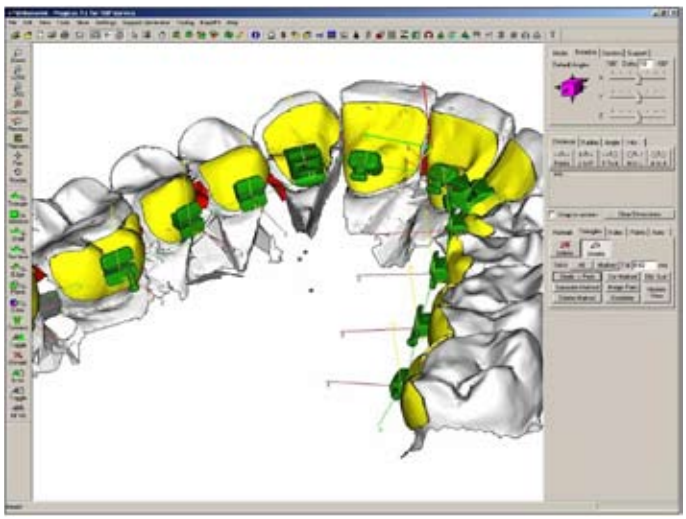

Sugerencias bibliográficas

1 Gorman C, Hilgers J, Smith R. *Lingual orthodontics: a status report*.
2 Diagnosis and treatment planning. *Journal Clin Orthod*. January 1983; 17 (1): 26-35.
3 Kurz C, et al. Lingual orthodontics: a status report. *Journal Clin Orthod* 1982. Apr 16(4): 255-262.
4 Lemoine C. Ortodoncia lingual: método estético para tratar a los pacientes. *Revista Latinoamericana de Ortodoncia y Odontopediatría*, 2005 oct; 1-10.
5 Lima PL. Ortodoncia lingual. Gráfica botánica editora Ltda. Río de Janeiro, 2002.
6 Olmos V, Fuster A, Montesinos M. El diseño del bracket lingual. *Ortodoncia Clínica*, 2002; 5(1): 17-20.
7 Scuzzo G, Takemoto K. STb- Light Lingual System. *Clinical Impresión*. Special ed. 2006.
8 Scuzzo G, Takemoto K. *Invisible Orthodontics*. Quintessen Verlags-GmbH, 2003.
9 Smith, Gorman, Kurz, Dunn. Keys to success in lingual therapy. Part I. *Journal Clin Orthod*, 1986 april; 20(4): 252-261.

RIXINA DOLOR DORIXINA DOLOR DORIXINA DOLOR DORIXINA DOLOR DORIXINA DOLOR DORIXINA DOLOR DORIXINA DOLOR DORIXINA DOLOR

En odontología se inició el uso de la tecnología CAD-CAM a principios de los años 80 en Estados Unidos y Europa, por medio de la cual se podían diseñar restauraciones diseñadas en una computadora y fabricarlas mediante un proceso de fresado en un sistema robotizado. Las dos compañías pioneras en esta tecnología a nivel mundial fueron Nobelbiocare (Suecia), con su producto Procera, y la compañía Sirona–Simens (Alemania), con su producto Cerec. Estas dos tecnologías han progresado significativamente y hoy representan un gran avance en la forma como tratamos a nuestros pacientes en odontología.

Ibraces

En este sistema se toman impresiones en PVS, fotografías, radiografías y se mandan junto con el plan de tratamiento, así como la prescripción de los brackets. Los modelos se escanean por CAD-CAM y se diseña un *set up* al final del tratamiento; al ser aceptado, se fabrican los brackets de oro según el diseño que se halla seleccionado y los alambres, con precisión para obtener el resultado final .

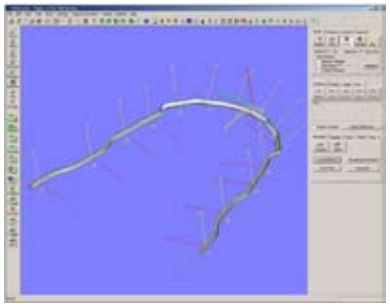

Caso clínico. Paciente de 17 años con dentición permanente completa y sometido a estudios de radiografías, modelos, fotografías e historia clínica.

Radiográficamente: en la panorámica se observa dentición permanente incompleta, con muelas del juicio retenidas en superior e inferior. En la radiografía lateral de cráneo se puede ver un paciente ligeramente en clase II esquelétal con proclinación de dientes anteriores pero dentalmente en clase I.

Clínicamente: apiñamiento moderado en superior e inferior, con caninos e incisivos superiores con ligera proclinación y segundo molar superior de lado derecho en posición telescópica.

Plan de tratamiento: a pesar de la inclinación que existe en incisivos, se debe tomar en cuenta la arcada inferior por medio del WALA Ridge y decidir no hacer extracciones, ya que haciendo un poco de expansión posterior se puede ganar más espacio para liberar el apiñamiento.

RIXINA DOLOR DORIXINA DOLOR DORIXINA DOLOR DORIXINA DOLOR DORIXINA DOLOR DORIXINA DOLOR DORIXINA DOLOR DORIXINA DOLOR

Imagenología: dentición permanente incompleta. En Rx lateral se observa clase II esqueletal, clase I dental

Results	unit	minimum	Maximum	Value
Angles ° (degrees)				
SNA		79.00	85.00	84.25
SNB		77.00	83.00	81.34
ANB		0.00	4.00	2.86
SNPog		81.00	81.00	80.78
NSBa		131.70	131.70	129.89
arGoGn		121.80	121.80	120.24
Holdaway		9.20	9.20	14.61
Nasolabial		109.80	109.80	91.83
Max1-NA		20.90	20.90	24.45
Mand1-NB		24.10	24.10	25.55
Max1-NSL		102.00	102.00	114.24
Mand1-ML		90.00	90.00	97.32

Clínicamente apiñamiento moderado en superior e inferior

En el *set up* se determinó el final del tratamiento y se llegó a la conclusión de que era posible obtener un poco de expansión por medio de la aparatología y de esa manera liberar el apiñamiento.

Inicio del tratamiento

En este caso elegí colocar Ibraces para arcada superior y colocar en inferior brackets de zafiro por medio de la técnica indirecta y con arco .014 niti superior e inferior sin colocar los caninos superiores y el central inferior izquierdo pero poniendo resortes en estos espacios.

DORIXINA DOLOR DORIXINA DOLOR DORIXINA DOLOR DORIXINA DOLOR DORIXINA DOLOR DORIXINA DOLOR DORIXINA DOLOR DORIXINA DO



Final del tratamiento

Se mantiene la clase I molar y en cuestión de caninos se consigue un mejor contacto al llevarlos a clase I y se logra eliminar el apiñamiento en superior e inferior colocando retenedores fijos en inferior de 3 a 3 .0195" con resina y en superior de 2 a 2., colocando como retenedor removible un essix .040 rígido sólo en las noches.

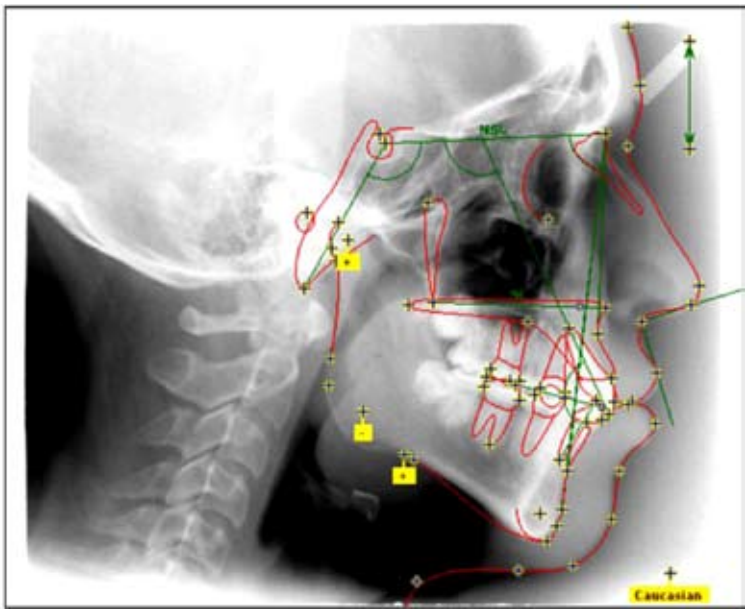

RIXINA DOLOR DORIXINA DOLOR DORIXINA DOLOR DORIXINA DOLOR DORIXINA DOLOR DORIXINA DOLOR DORIXINA DOLOR DORIXINA DOLOR

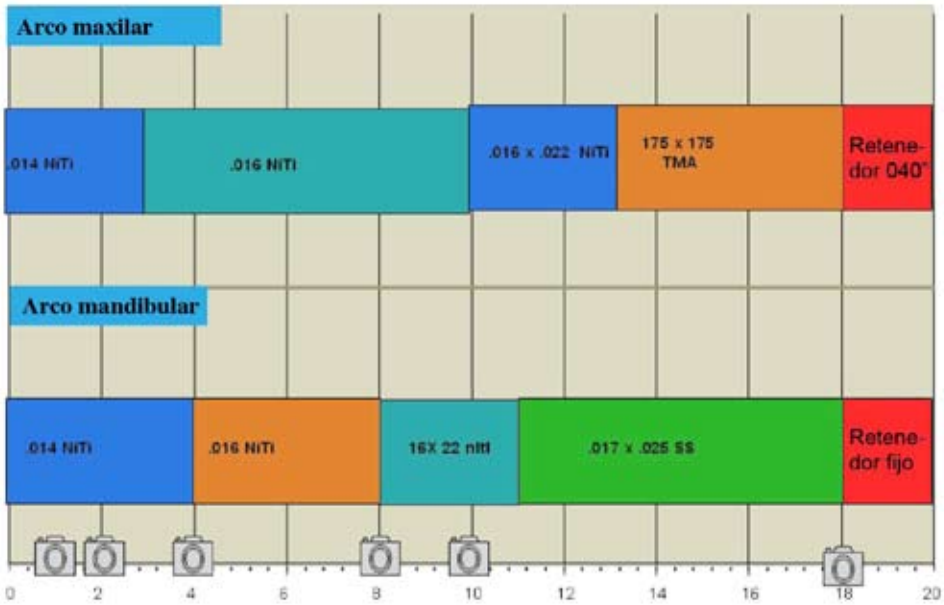

Diagramación secuencial de arcos en D.T., tratamiento en meses

Discusión

Actualmente, disponer de esta tecnología hace que día a día se obtengan mejores resultados. En este caso tuve la ventaja de tener en arcada superior, con un bracket de alta tecnología (pequeño y preciso) para que el tratamiento fuera confortable y, sobre todo, conté con las bondades biomecánicamente hablando de la ortodoncia lingual. Así, se pudo expandir para ganar espacio, pero al mismo tiempo biológicamente se logró una ligera retroclinación de los anteriores. Este trabajo pretende ofrecer una visión diferente a todos los ortodoncistas y aprovechar lo que la tecnología nos ofrece. ★

Estimado odontólogo, agradecemos que nos haga saber sus dudas, comentarios y/o sugerencias. Si desea recibir de manera electrónica esta publicación, envíe un mail a: *revodonto@salud.gob.mx*

Consulte la *Revista Mexicana de Odontología Clínica* en:
- www.intramed.net
- www.latindex.unam.mx
- www. imbiomed.com

RIXINA DOLOR DORIXINA DOLOR DORIXINA DOLOR DORIXINA DOLOR DORIXINA DOLOR DORIXINA DOLOR DORIXINA DOLOR DORIXINA DOLOR