Asociación del apiñamiento anteroinferior con la presencia de terceros molares

Association of the packing anteroinferior with the presence of third molars

• Dulce H. Gutiérrez Valdez
Cirujana dentista dedicada a la consulta odontológica privada
• Raúl Díaz Pérez
Maestro en ciencias y profesor de asignatura "B" definitivo de la Facultad de Odontología de la Universidad Nacional Autónoma de México (UNAM), División de Estudios Profesionales
• Erick Villalba López
Ortodoncista dedicado a la consulta odontológica privada

ABSTRACT

It has been sustained that the mandibular third molars can generate an anterior force or mesial movement of the posterior teeth, with a remodeling of the jaw that will cause separation in the contact points, which will result in the inferior jam of the inferior incisive.

The anteroinferior congestion is a malocclusion of multiple origin in which the inheritance, habits, diet, facial growth, mandibular longitude and wide, dental size and functional changes intervene.

Resumen

Introducción: el apiñamiento anteroinferior es una maloclusión de etiología multifactorial en la cual los terceros molares (serotinos) pueden producir una fuerza anterior que causará apiñamiento.

Pacientes y métodos: en el posgrado de ortodoncia de la Facultad de Odontología de la UNAM, se incluyeron expedientes clínicos de pacientes ingresados de 1998 al 2006, con una edad de 20 a 25 años, modelos de estudio y ortopantomografía. Se recabó información sociodemográfica, se midió en milímetros el espacio necesario y el disponible, y se diagnosticó la presencia de los terceros molares. La información se analizó con el programa SPSS 12.0, con el cual se evaluó la asociación entre apiñamiento y terceros molares. Se utilizó la rho de Spearman.

Resultados: se incluyeron 93 expedientes clínicos, predominó el sexo femenino (64.5%), el estado civil soltero (98.9%) y la escolaridad profesional (82.8%); 90.3% presentó apiñamiento anteroinferior (media de 4±3.7 mm), con intervalo de -7.2 a 17 milímetros; 74.2% presentó ambos terceros molares, 4.3% tuvo sólo un tercer molar. En la prueba de asociación se obtuvo una rho .05/2=0.017, con un valor de p=0.872, resultados que indican la independencia de las variables estudiadas.

Conclusiones: la presencia de terceros molares es independiente del apiñamiento anteroinferior.

Palabras clave: apiñamiento, terceros molares.

Referencias bibliográficas

1 Türkkahraman H, Sayin MO. Relationship between anterior crowding and lateral dentofacial morphology in the early mixed dentition. *Angle Orthod* 2004; 74(6):759-764.
2 Vasir NS, Robinson RJ. The mandibular third molar and late crowding of the mandibular incisors. *Br J Orthod* 1991;18(1):59-66.
3 Richardson ME. The role of the third molar in the cause of late lower arch crowding: a review. *Am J Orthod Dentofacial Orthop* 1989; 95(1):79-83.
4 *Sexta edición de la nómina anatómica* autorizada por el 12° Congreso Internacional de Anatomistas en Londres, Inglaterra en 1985. Ed. Churchill Livingstone; Edimburgo, London, Melbourne and New York 1989 p. 39.
5 Harfin J. Indicaciones y contraindicaciones del desgaste proximal en el tratamiento de los apiñamientos en el paciente adulto. En: Harbin J. *Tratamiento ortodóntico en el adulto*. Médica Panamericana Argentina, 1999, p. 69-70.
6 Canut B. Anomalías volumétricas: apiñamiento. En: Canut B. *Ortodoncia clínica*. Salvat México D.F., 1992, p. 337-344.
7 Harradine N, Pearson M, Toth B. The effect of extraction of third molars on late lower incisor crowding: a randomized controlled trial. *Br J Orthod* 1998;25:117-122.
8 Robert HS, Bruce S, Roger SW. Cirugía dentoalveolar. En: Sanders B. *Cirugía bucal y maxilofacial pediátrica*. Mundi S.A.I.C. y F. Argentina, 1984, p.163-164.
9 Southard TE, Southard KA, Weeda LW. Mesial force from unerupted third molars *Am J Orthod Dentofacial Orthop* 1991; 99(3):220-225.
10 Profit W. Fases posteriores del desarrollo. Diagnóstico ortodóncico: establecimiento de un listado de problemas. En: Proffit W. *Ortodoncia contemporánea teoría y práctica*. Mosby España, 2001, p.108-110,165-167.
11 Ortega J. Estudio de la disminución de la longitud del arco en dentición mixta. *Rev Científica Asociación de Odontología Restauradora y Biomateriales* 2003; 1(2).
12 Moyers R. Tratamiento en adolescentes. En: Moyers R. *Manual de ortodoncia médica* panamericana argentina, 1992, p. 144-147.
13 Lundstrom A. Aetiology of crowding of the teeth. *Trans Eur Orthod Soc* 1951:176-191.
14 Moorrees C, Reed R. Biometrics of crowding and spacing of the teeth in the mandible. *Am J Phys Anthrop* 1954;(12)77-88.
15 Buschang PH, Shulman JD. Incisor crowding in untreated persons 15-50 years of age: United States, 1988-1994. *Angle Orthod* 2003; 73:502-508.
16 Lindsqvist B, Thilander B. Extraction of third molars in cases of anticipated crowding in the lower jaw. *Am J Orthod* 1982; 81(2):130-139.
17 Vego L. Longitudinal study of mandibular arch perimeter. *Angle Orthod* 1962;(32):187-192.
18 Mayoral G. Terceros molares. Apiñamiento inferior. En: Mayoral G. *Ficción y realidad en ortodoncia*. Actividades Médico Odontológicas Latinoamericana, Colombia, 1997, p. 269-280.
19 Burdi A, Moyers R. Tratamiento en adolescentes. En: Moyers R. *Manual de ortodoncia* médica panamericana argentina, 1992, p.442-448.a

RIXINA DOLOR DORIXINA DOLOR DORIXINA DOLOR DORIXINA DOLOR DORIXINA DOLOR DORIXINA DOLOR DORIXINA DOLOR DORIXINA DOLOR

Introducción

El apiñamiento anteroinferior es una maloclusión de etiología multifactorial[1,2,3] en la que intervienen la herencia, hábitos, dieta, crecimiento facial, longitud y ancho mandibular, tamaño dental, cambios funcionales. Además, los terceros molares (serotinos)[4] pueden producir una fuerza anterior que lo causará.[3,5,6] De acuerdo a su etiología, se puede clasificar en primario, secundario y terciario;[6] es este último el que incluye la erupción del tercer molar, cuyo desarrollo, formación y posición en la arcada es muy variable. Clínicamente, la cantidad del apiñamiento se clasifica en leve (menor de 3 mm), moderado (de 3 a 5 mm) y grave (mayor de 5 mm).[5]

Se ha sostenido que los terceros molares mandibulares pueden generar una fuerza anterior o movimiento mesial de los dientes posteriores, con una remodelación de la mandíbula que provocará separación en los puntos de contacto, lo cual traerá como consecuencia el apiñamiento de los incisivos inferiores,[2,3,7,8] sin embargo, esta fuerza mesial no puede ser detectada fácilmente.[9]

Pacientes y métodos

El objetivo del estudio fue establecer la asociación entre el apiñamiento anteroinferior y la presencia de terceros molares. Se revisaron los 2 530 expedientes del Departamento de Ortodoncia de la División de Estudios de Posgrado de la Facultad de Odontología de la UNAM de pacientes ingresados durante los años 1998 a 2006 (muestra total disponible). Se incluyeron aquellos cuya edad iba de los 20 a los 25 años, sin extracciones ni cirugía de dientes permanentes, sin tratamiento de ortodoncia ni ortopedia y que además contaran con ortopantomografía y modelos de estudio; fueron excluidos todos aquellos portadores de prótesis y con síndromes de cabeza.

Calibración

Para la realización del estudio se calibró una evaluadora con una muestra de 10 expedientes que cumplieron los criterios de selección. En la medición de los modelos de estudio se calibró con la colaboración del coordinador del Departamento de Ortodoncia de la División de Estudios de Posgrado de la Facultad de Odontología de la UNAM; se obtuvo una concordancia interobservador de r=0.867, y en las ortopantomografías el diagnóstico de los terceros molares fue calibrado con ayuda del coordinador del Departamento de Imagenología de la misma Facultad; hubo una concordancia interobservador de k=0.925.

Medición del apiñamiento[10,11,12]

Para medir el apiñamiento en los modelos de yeso se determinó el espacio disponible y el necesario tal como lo describe Moyers.

Espacio disponible: se midió de la cara distal del canino inferior derecho a la cara distal del canino inferior izquierdo, por encima del borde incisal, con la ayuda de un alambre de latón calibre 0.024, el cual fue amoldado al hueso basal. Posteriormente se estiró para obtener la longitud anterior mandibular en milímetros (Fotos 1a, 1b y 1c).

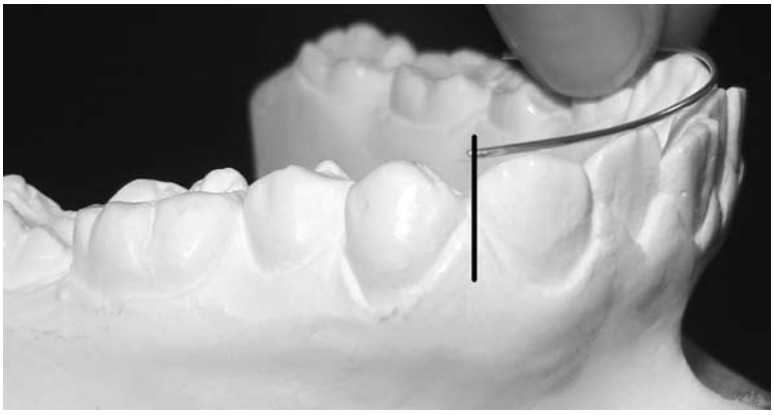

Foto 1a. Obtención de la longitud anterior mandibular medida en mm

Foto 1b. Medición del espacio disponible

DORIXINA DOLOR DORIXINA DOLOR DORIXINA DOLOR DORIXINA DOLOR DORIXINA DOLOR DORIXINA DOLOR DORIXINA DOLOR DORIXINA DO

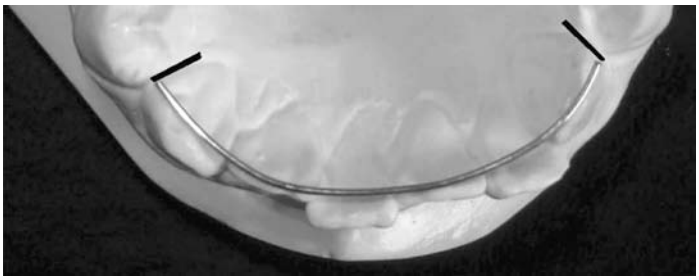

Foto 1c. Localización de la cara distal del canino inferior derecho e izquierdo para la adaptación del alambre de latón y la medición del ancho basal anterior



Foto 1d. Obtención de la medida del espacio disponible mediante el estiramiento del alambre

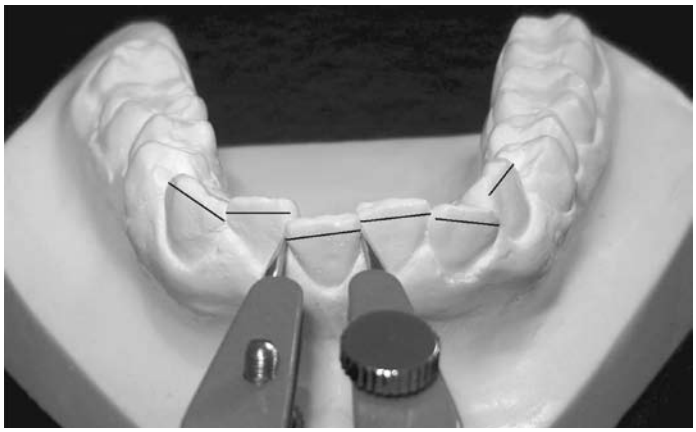

Foto 2. Medición de los anchos mesiodistales de los seis dientes anteriores para determinar la cantidad de espacio necesario

Espacio necesario: se midieron los anchos mesiodistales entre los dos puntos de contacto de cada uno de los seis incisivos mandibulares, para lo cual se utilizó un compás de puntas finas y se sumaron cada una de las medidas obtenidas (Foto 2).

La diferencia en milímetros entre el espacio necesario y el espacio disponible fue la magnitud del apiñamiento anteroinferior.

Diagnóstico de los terceros molares

Las radiografías panorámicas fueron examinadas a través de un negatoscopio a fin de diagnosticar la presencia de los terceros molares. La información recabada se capturó en la base de datos correspondiente mediante el programa estadístico SPSS 12.0.

Resultados

Se realizó un estudio transversal de 93 expedientes clínicos que cumplieron con los criterios de selección. En ellos predominó el sexo femenino (64.5%), el estado civil soltero (98.9%), la ocupación estudiante (93.5%) y el grado de escolaridad profesional (82.8%). Las edades de la población fueron de 20 a 25 años y la media fue de 21 años; la mayoría de los pacientes tenía 20 años (33.3%).

Prevalencia de terceros molares inferiores

En la población estudiada se encontró que fue más frecuente la presencia de ambos terceros molares (74.2%) que de un solo molar (4.3%) (Cuadro 1).

Cuadro 1. **Prevalencia de terceros molares**

Terceros molares	**n**	%
Sin terceros molares	**20**	**21.5**
Un tercer molar	4	4.3
Dos terceros molares	**69**	**74.2**
Total	93	100

Terceros molares inferiores divididos en tres grupos: ausente, con un tercer molar y con dos terceros molares mandibulares

Apiñamiento

Noventa por ciento de la muestra presentó apiñamiento anteroinferior; el apiñamiento mostró una media de 4±3.7 mm, con un intervalo de -7.2 a 17 mm.

Gradación del apiñamiento

Se retabularon las dimensiones del apiñamiento de acuerdo a la clasificación de Harfin.[5] La proporción más frecuente fue la del apiñamiento grave (55%), como se muestra en la Gráfica 1.

RIXINA DOLOR DORIXINA DOLOR DORIXINA DOLOR DORIXINA DOLOR DORIXINA DOLOR DORIXINA DOLOR DORIXINA DOLOR DORIXINA DOLOR

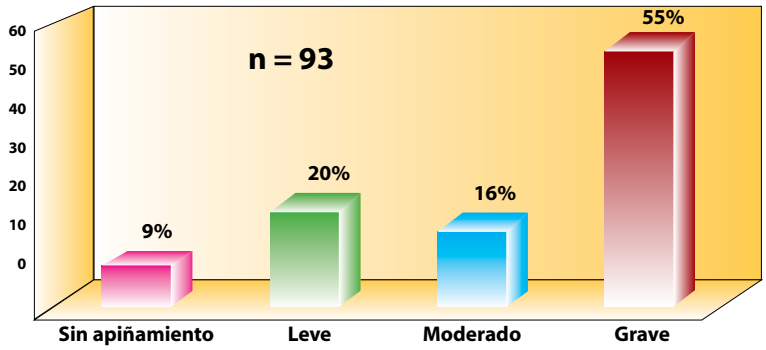

Gráfica 1. Distribución del apiñamiento por su clasificación. Proporciones de apiñamiento según la clasificación propuesta por Harfin

Evaluación de la asociación de la presencia de terceros molares con apiñamiento

Se analizó la asociación entre la presencia de terceros molares y la dimensión del apiñamiento anteroinferior, para lo que se empleó la prueba de correlación de Spearman (rho), cuyos resultados fueron: rho=0.017, con un valor de p=0.872. Esto indica que la presencia de terceros molares inferiores y el apiñamiento dental anteroinferior son independientes.

Discusión

Proporción de pacientes con apiñamiento

En la muestra estudiada, 90% presentó apiñamiento anteroinferior, datos mayores a los reportados por Lundstrom[13] (50%), Moorrees[14] (48.3%) y Buschang[15] (30%) en diferentes poblaciones. Sin embargo, Canut[6] refiere que la proporción de apiñamiento puede ir desde 50% (en la población general) hasta 90% (en la población que acude a tratamientos dentales), donde el límite superior concuerda con nuestros resultados. Destaca que los individuos estudiados acudieron espontáneamente al servicio de ortodoncia debido a su necesidad de alinear sus dientes y mejorar su aspecto y función. En 55% de los pacientes que presentaron apiñamiento éste fue grave (mayor de 5 mm), porcentaje mayor al mencionado por Buschang,[15] quien reporta 17% de apiñamiento severo ≥7 mm.

Apiñamiento con relación al número de terceros molares presentes

De la población estudiada, 21.5% mostraba apiñamiento sin la presencia de terceros molares, resultado que apoya el planteamiento de Profit,[10] quien menciona que el apiñamiento también se observa en individuos con ausencia de terceros molares, por lo que la presencia de éstos no es fundamental para que exista tal apiñamiento.

Asociación entre apiñamiento y presencia de terceros molares

Aproximadamente 3.2% de la población presentó apiñamiento anteroinferior con la presencia de un solo serotino, en tanto que 65.6% tuvo apiñamiento ante la presencia de ambos terceros molares. En 68.8% de los casos de población estudiada que tenían uno o ambos terceros molares existió apiñamiento anteroinferior.

Nuestros resultados no muestran asociación entre la presencia de terceros molares y el apiñamiento, lo que es coincidente con lo mencionado por Buschang[15] en una muestra de mexicanos, blancos y negros. Linquist y Thilander[16] reportan la obtención de 0.16 mm de espacio mandibular disponible si se realiza la extracción de terceros molares; por su parte, Vego[17] encontró una diferencia de 0.8 mm en pacientes con y sin terceros molares, y Harradine[7] refiere 1 mm de diferencia. Cabe hacer notar que las diferencias encontradas por estos autores son menores a un milímetro y sus resultados no son estadísticamente significativos.

Es así que en caso de agenesia de terceros molares puede existir apiñamiento por diferentes factores, ya sean de tipo congénito o ambiental[18] que ocasionan que los dientes no se puedan colocar normalmente en los maxilares o puede deberse –según Bjork–[19] a un incremento mandibular más que a la presencia de los terceros molares. Aunque Canut[6] no descarta la influencia, tampoco presenta datos que evidencien el papel de los cordales en el apiñamiento terciario, cuya acción podría estar combinada con otros factores causales.

Conclusión

El tercer molar tiene un efecto sin significancia estadística en la alineación de los incisivos, es decir, no existe una asociación entre estos factores, ya que la presencia de terceros molares no explica el apiñamiento anteroinferior. Es necesario realizar más estudios para encontrar los elementos que determinan que éste se presente. ★

DORIXINA DOLOR DORIXINA DOLOR DORIXINA DOLOR DORIXINA DOLOR DORIXINA DOLOR DORIXINA DOLOR DORIXINA DOLOR DORIXINA DO

Trastornos de la articulación temporomandibular

Autor extranjero invitado: ***Dr. Samuel Benarroch***
Adscrito a la Unidad Clínica de Cirugía Bucal y Maxilofacial. Cirugía Plástica Facial. Hospital de Barcelona, España. Clínica Benarroch

Entre los signos y síntomas asociados con más frecuencia a trastornos de la articulación temporomandibular y dolor bucofacial se encuentran (con fines didácticos los clasificaremos por estructuras anatómicas):

1. Dolor o molestias al comer
2. Dificultad para abrir o cerrar la boca
3. Ruidos al abrir la mandíbula

Boca y dientes

- Dolor en varios dientes o en las encías sin ser de origen dental o periodontal.
- Rechinar o apretar los dientes (bruxismo).
- Alteraciones en la mordida, dientes desgastados, empastes, fundas o puentes que se desajustan o rompen.
- Morderse los labios, los carillos o las uñas.

Oídos

- Zumbidos, ruidos de cualquier tipo, disminución de la audición o mareos.
- Dolores y sensación de oídos llenos o tapados.

Cabeza

- Dolores de cabeza a repetición, especialmente en la zona temporal y que no calman con analgésicos.
- Migrañas.

Cara

- Dolor en los músculos masticatorios, especialmente por delante del oído y a los lados de la boca.
- Inflamación o cansancio de los músculos faciales.

Ojos

- Dolor detrás de los ojos.
- Sensibilidad a la luz.

Cuello, espalda y otras partes del cuerpo

- Cambios en la dirección y postura del cuello, cabeza y cuerpo.
- Dolor, cansancio o fatiga muscular.
- Dolor referido a los hombros espalda, pecho o brazo.
- Mal sueño.

Muchos estudios revelan la importancia de factores etiológicos odontológicos que pudieran estar asociados a trastornos de la ATM:

- La hiperactividad muscular o bruxismo.
- La pérdida de dientes y las migraciones dentarias que sobrepasan la capacidad de adaptación del individuo.
- Trauma mandibular.
- Restauraciones dentarias no funcionales por exceso y defecto.
- Traumatismos por maniobras quirúrgicas prolongadas en tratamientos estomatológicos.
- Tratamiento de ortodoncia incompleto.
- Rehabilitación protésica no funcional.
- Trastornos del crecimiento y desarrollo cráneo mandibular que provoca maloclusiones que sobrepasan la capacidad adaptativa del individuo.
- Pericoronitis de los terceros molares inferiores, no tratados, que modifican el patrón habitual de masticación.

El tratamiento se realiza por fases y puede requerir varias sesiones, todas tendientes a estabilizar la oclusión y lograr una mejor distribución de las fuerzas masticatorias.

- **Primera fase**
  - Terapia farmacológica (control de ansiedad y estrés).
  - Rehabilitación (fisioterapia).
  - Ajuste y equilibrio oclusal.
  - Toxina botulínica tipo A.
- **Segunda fase**
  - Terapia neural.
  - Electromioterapia.
  - Terapia láser de baja potencia.
  - Ultrasonido.
  - Dispositivos intrabucales.
- **Tercera fase**
  - Métodos quirúrgicos.

RIXINA DOLOR DORIXINA DOLOR DORIXINA DOLOR DORIXINA DOLOR DORIXINA DOLOR DORIXINA DOLOR DORIXINA DOLOR DORIXINA DOLOR