Electroestimulación de la salivación en xerostomía por el síndrome de Sjögren

Electro-stimulation of the salivation in xerostomia for Sjögren syndrome

• Rodrigo López Sánchez
Cirujano dentista, UNAM

ABSTRACT

The consumption of certain drugs is the main cause of the xerostomia, and it is calculated that there are up to 400 drugs able to cause alterations in the salivate glands since they increase, reduce or alter the saliva composition. In this list certain drugs against the depression, to control the blood pressure, antiinflammatory, for allergies, muscular relaxers or anti-asthmatic drugs are included.

Certain chemotherapeutics are also able to cause transitory alterations in the salivary flow and up to 40% of the patients with cancer complains about this secondary effect.

Also, some autoimmune dysfunctions (as the Sjögren syndrome or the erythematous systemic lupus), systemic illnesses as the diabetes or the arthritis, and certain psychiatric pathologies (anxiety, depression, nervous anorexia) they have also been related with the appearance of this problem.

Introducción

La xerostomía es un síntoma común y puede afectar a entre un quinto y un tercio de la población adulta, más a las mujeres que a los hombres. La forma de diagnosticar la hipofunción salival es a través de la gammagrafía con tecnecio 99 (Tc 99) (Figuras 1a y 1b), el cual es un método no invasivo recomendado para evitar la toma de biopsia de glándulas salivales menores de labio inferior, así como la presencia de anticuerpos antinucleares SS-A y SS-B en sangre.

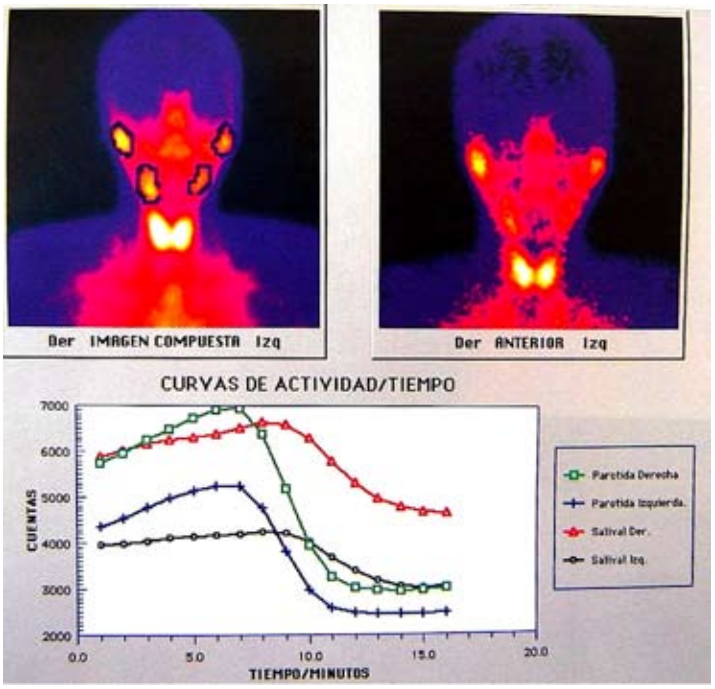

Figura 1a. Gammagrafía con interpretación de curvas de actividad/tiempo

Bibliografía

1 Grisius MM. Salivary gland dysfunction a rewiew of systematic theraphies. *Oral Surg Oral Med Oral Pathol Oral Radiol Endod* 92, 2001,156-162.
2 Guijarro GB, López SA, Hernández Vallejo G. Treatment of xerostomia: a rewiew. *Med Oral* 2001:7-18.
3 Sreebny LM, Schwartz SS. A referente guide to drugs and dry mouth. *Gerontology* 2nd edition, 1997:33-47.

RIXINA DOLOR DORIXINA DOLOR DORIXINA DOLOR DORIXINA DOLOR DORIXINA DOLOR DORIXINA DOLOR DORIXINA DOLOR DORIXINA DOLOR

La reducción del flujo salivar (Foto 1) conlleva a la reducción de los mecanismos de defensa de la saliva y sus componentes de lubricación, por lo tanto, la sintomatología en la mucosa bucal es lengua dolorosa (glosopirosis o glosodinia), sensación quemante, ulcerada y atrófica. Así mismo, se presenta aumento de caries dental, malestar con el uso de prótesis y alta prevalencia de candidiasis.

Por otra parte, la xerostomía puede manifestarse debido a padecimientos sistémicos, como las enfermedades autoinmunes (particularmente el síndrome de Sjögren), enfermedad de Alzheimer, depresión y diabetes o por uso de fármacos (cerca de 400); entre ellos se incluyen: antihipertensivos, antidepresivos, tranquilizantes, antihistamínicos, analgésicos narcóticos, fármacos antiinflamatorios esteroides y no esteroides.

Se han utilizado fármacos sistémicos para el tratamiento de la xerostomía, como la pilocarpina y la cevimelina, que, como muchos otros medicamentos, producen efectos colaterales como malestar gástrico, sudoración, taquicardia, bradicardia, arritmia severa, convulsiones, incremento de las secreciones pulmonares, aumento del tono muscular, elevación de la frecuencia urinaria, visión borrosa. Localmente los pacientes con xerostomía usan medicamentos, saliva artificial (tiene sabor desagradable), chicles (deberán ser sin azúcar), enjuagues, infusión de nopal.

Objetivo

Utilizar un electroestimulador intrabucal para estimular la salivación



Figura 1b. Gammagrafía con tecnecio 99 (TC 99)

Foto 1. Glosopirosis por reducción de flujo salival

DORIXINA DOLOR DORIXINA DOLOR DORIXINA DOLOR DORIXINA DOLOR DORIXINA DOLOR DORIXINA DOLOR DORIXINA DOLOR DORIXINA DO

en xerostomía por síndrome de Sjögren.

Desarrollo

Las expectativas de tratamiento para los pacientes con xerostomía se reducían en el pasado a terapias locales, sistémicas y acupuntura, entre otros, pero se encontró, por medio de la estimulación eléctrica del nervio lingual, un aumento en el flujo salivar como resultado de la estimulación de glándulas salivales.

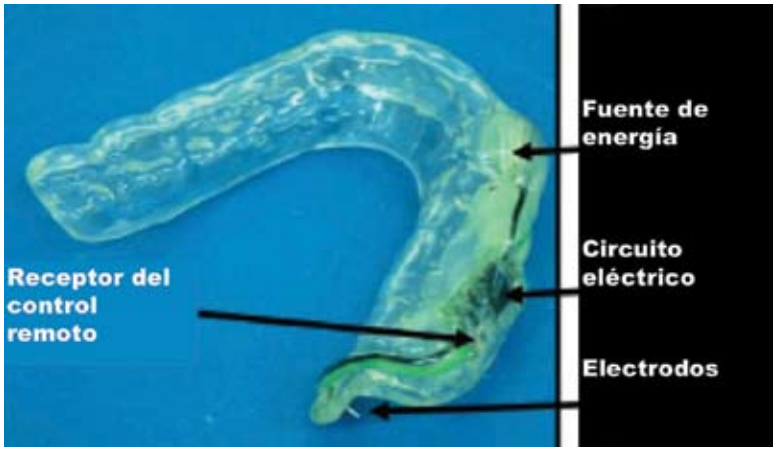

Foto 2. Descripción del electroestimulador (polímero termoplástico)

Figura 3. Activación remota del electroestimulador

El electroestimulador (Foto 2) está hecho de un polímero termoplástico similar a las guardas oclusales para tratar desórdenes temporomandibulares, fabricados específicamente para cada paciente por medio de una impresión dental; un dispositivo miniaturizado generador de señal junto con una fuente de energía y un circuito. En una visión interna del electroestimulador se observan los electrodos, que hacen contacto con la mucosa en el área de los terceros molares inferiores (se estimulará sólo un lado).

El electroestimulador es activado a través de un control remoto (Foto 3) y se usa en promedio de dos a cinco veces por día, de uno a cinco minutos, principalmente cuando el paciente sienta la boca seca.

Resultados

Con el uso del electroestimulador se puede obtener una mejoría en la sintomatología de la xerostomía. Se recomienda emplear el electroestimulador al despertar, antes de ingerir alimentos y cuando la boca esté muy seca.

Conclusiones

Debemos conocer las alternativas de tratamiento para las distintas patologías; el electroestimulador es un ejemplo de la última tecnología para el manejo de la xerostomía, ya que no es un agente químico, sino algo simple que se puede utilizar en cualquier momento. ★

RIXINA DOLOR DORIXINA DOLOR DORIXINA DOLOR DORIXINA DOLOR DORIXINA DOLOR DORIXINA DOLOR DORIXINA DOLOR DORIXINA DOLOR