Lesiones malignas en el seno maxilar/Presentación de dos casos clínicos

Malign injuries in the maxilary sinus/ Presenting two clinical cases

• Elías Romero de León
Adscrito al Departamento de Patología Oral de la Universidad Autónoma de Nuevo León (UANL), Monterrey, N.L.
• José Morales Casas
Patólogo adscrito al Programa Universitario de Salud de la UANL, Monterrey, N.L.
• Antonio Cortés Camarillo
Cirujano oral y maxilofacial adscrito a la Facultad de Odontología de la UANL, Monterrey, N.L.
• Sergio A. Flores Alvarado
Cirujano oral y maxilofacial, Saltillo, Coahuila

ABSTRACT

The most frequent causes of volume increase located in the middle third of the face are inflammatory processes provoked by a bacterial infectious dental pathology from pulp or periodontal and traumatisms. Nevertheless, the dentist should not forget that, although in a low percentage, other injuries can produce the same signal. Among them it can be mentioned: odontogeny or not odontogeny cysts, benign or malign neoplasias, fibro-osseous injuries, developmental alterations, systemic diseases manifestations, or pathological processes originated in anatomic structures nearby to the dental pieces.

In order to perform correct clinical evaluations on the malign injuries in the maxillary sinus, it is indispensable to group the patient's signs and symptoms, as well as to prescribe assessments of the image. If the previous is done, it will be possible to establish a proper treatment and, therefore, the patient's health will be reestablished as soon as possible, his life quality and the person will no be in risk.

Introducción

Las causas más frecuentes de un aumento de volumen localizado en el tercio medio de la cara son procesos inflamatorios provocados por una patología dental infecciosa bacteriana de origen pulpar o periodontal y traumatismos. Sin embargo, el cirujano dentista no debe olvidar que, aunque en un porcentaje bajo, otro tipo variado de lesiones puede producir el mismo signo. Entre ellas se pueden mencionar: quistes odontogénicos o no odontogénicos, neoplasias benignas o malignas, lesiones fibroóseas, alteraciones de desarrollo, manifestaciones de enfermedades sistémicas, o bien, procesos patológicos que se originan en estructuras anatómicas vecinas a las piezas dentarias.

Los senos paranasales comprenden los frontales, maxilares, esfenoidales y etmoidales. De ellos, las lesiones originadas en los senos maxilares son las que con más frecuencia causan signos y síntomas que, si no se hace una correcta valoración clínica y radiográfica del paciente, se puede interpretar que son de origen dental y, por lo tanto, establecer un diagnóstico erróneo y retardar el diagnóstico correcto y el tratamiento adecuados.

Numerosas lesiones pueden afectar a los senos maxilares, entre ellas, la sinusitis crónica y aguda, manifestaciones de procesos alérgicos, infecciones micóticas, mucoceles, carcinomas epidermoides, adenocarcinomas.

A continuación se presentan dos casos clínicos de lesiones malignas originadas en el revestimiento epitelial del seno maxilar: un carcinoma de células escamosas, moderadamente diferenciado y un carcinoma mucoepidermoide.

Bibliografía

1 Arcas SA, et al. Carcinosarcoma of the maxillary sinus: a case report. *J Oral Maxillofac Surg* 1998;56:1456-1460.
2 Barnes L. Intestinal type adenocarcinoma of the nasal cavity and paranasal sinuses. *Am J Surg Pathol* 1986;10 (3): 192-202.
3 Houston GD. Sinonasal undifferenciated carcinoma. *Oral Surg Oral Med Oral Pathol Endod* 1998;85:185-188.
4 Shoath I, et al. Primary non-Hodgkin's lymphoma of the sinonasal tract. *Oral Surg Oral Med Oral Pathol Endod* 2004;97:128-131.
5 Yepes JF, et al. Case report: B-cell lymphoma of the maxillary sinus. *Oral Surg Oral Med Oral Pathol Endod* 2006;102:792-795.
6 Cruz PD, et al. Adenoid cystic carcinoma and mucoepidermoid carcinoma of the maxillary sinus: report of a 44 year experience of 25 cases from a single institution. *J Oral Maxillofac Surg* 2006;64:1592-1597.
7 Mundy EA, et al. Maxillary sinus cancer: a study of 33 cases. *Journal of Oral Pathology* 1985:14, 27-36.
8 Schmidt ER, Berry RL. Diagnosis and treatment of sinonasal undifferentiated carcinoma: report of a case and review of the literature. *J Oral Maxillofac Surg* 2008;66:1505-1510.

RIXINA DOLOR DORIXINA DOLOR DORIXINA DOLOR DORIXINA DOLOR DORIXINA DOLOR DORIXINA DOLOR DORIXINA DOLOR DORIXINA DOLOR

Caso 1. Mujer de 38 años de edad que presenta un aumento de volumen asintomático de dos meses de evolución, localizado en el maxilar derecho.

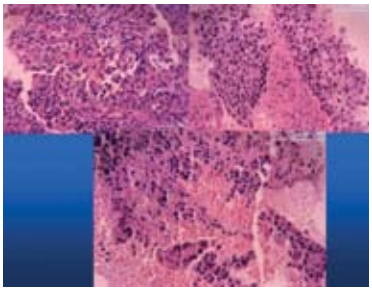

Diagnóstico histopatológico:
carcinoma sinonasal indiferenciado

Caso 2. Hombre de 42 años, con aumento de volumen en el tercio medio facial de lado derecho, doloroso a la palpación, intrabucal. Se observa un incremento de volumen en el surco vestibular y en la región palatina.

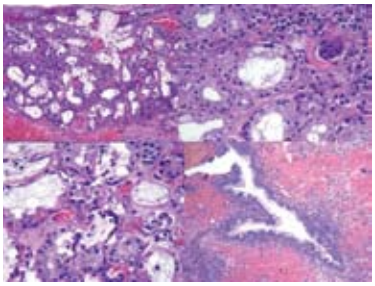

Diagnóstico histopatológico:
carcinoma mucoepidermoide de bajo grado de malignidad

Imagenología:
tomografía axial computarizada que muestra la lesión y cómo ocupa el seno maxilar ★

DORIXINA DOLOR DORIXINA DOLOR DORIXINA DOLOR DORIXINA DOLOR DORIXINA DOLOR DORIXINA DOLOR DORIXINA DOLOR DORIXINA DO

Dolor de la articulación temporomandibular (ATM)

Marcela Romero Reyes
Cirujana dental adscrita a la Clínica del Dolor Orofacial, School of Dentistry, University of California, Los Ángeles (UCLA)

El dolor de la ATM puede ser originado por la inflamación de ésta, ya sea por una capsulitis o sinovitis, referido por un músculo o por ambas condiciones, de ahí que es de suma importancia que el clínico palpe los músculos masticatorios y cervicales en busca de potenciales puntos gatillo que se manifiesten en el área de la ATM. El músculo pterigoideo lateral puede referir dolor directamente en la ATM del mismo lado y replicar una capsulitis. El dolor miofascial se diferencia de una capsulitis mediante manipulación, palpación y bloqueo anestésico, pero la mayoría de las veces las dos condiciones (dolor miofascial y capsulitis de la ATM) están presentes al mismo tiempo.

Dolor neuropático

El dolor miofascial es un gran imitador de diversas condiciones dolorosas, por lo cual el clínico siempre debe palpar los músculos que involucren el área afectada. Es común que los pacientes con dolor neuropático también manifiesten dolor miofascial, como es el caso de la neuralgia trigeminal.

Desórdenes musculares presentes en el dolor orofacial

Dolor miofascial: uno de los problemas dolorosos de mayor confusión clínica es el desorden miofascial, cuyo diagnóstico diferencial se complica y evidencia la muy variada distribución nerviosa que existe en el segmento cráneo.

Miositis-mialgia: dolor muscular localizado en el músculo de origen que no se irradia.

Trismo: condición dolorosa muscular causada por una contracción protectora que limita la actividad y función muscular. Los músculos opresores y abatidores (apertura y cierre) se activan al mismo tiempo, por lo que hay una restricción a la apertura.

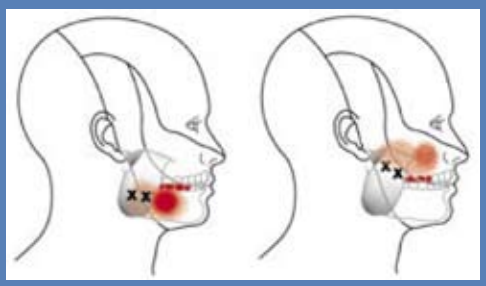

Espasmo: continua e involuntaria contracción muscular presente también en descanso.

Contractura: permanente disminución de la longitud muscular secundaria a inflamación.

Hipertrofia: desarrollo de la masa muscular que se presenta generalmente secundaria a bruxismo y apretamiento crónico.

Tratamiento para el dolor miofascial

El tratamiento puede ser realizado por el odontólogo general, sin embargo, si el tratamiento no es exitoso en dos semanas se deberá canalizar al paciente con un especialista.

La mayoría de los dolores musculares, como el miofascial y la mialgia, responderán rápidamente a un tratamiento conservador y el mejoramiento se observará en algunos días.

Si existe inflamación articular (ATM) y no es controlada en dos semanas, se requerirán procedimientos más agresivos y medicamentos especializados.

Cuando el odontólogo general no pueda distinguir entre una limitacion dolorosa a la apertura provocada por acortamiento muscular o por limitación de apertura verdadera (*close lock*), la canalización con el especialista es obligada.

Los pacientes que presenten depresión y cuya condición influya en el problema doloroso, deberán tener una interconsulta con el psicólogo o psiquiatra según sea el caso.

RIXINA DOLOR DORIXINA DOLOR DORIXINA DOLOR DORIXINA DOLOR DORIXINA DOLOR DORIXINA DOLOR DORIXINA DOLOR DORIXINA DOLOR