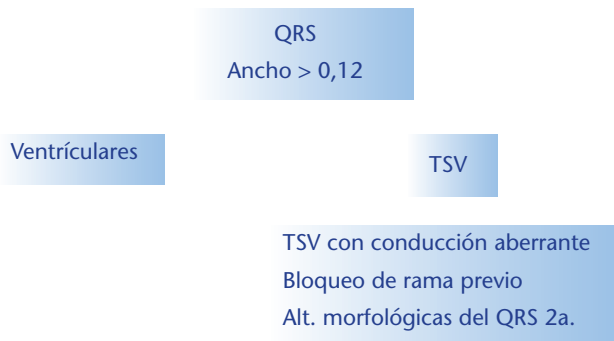




Taquiarritmias de QRS Ancho.

Definición:

Son arritmias con una frecuencia cardiaca $> 100 \times'$ y QRS $> a 0.12$ seg, siendo la mayoría de origen ventricular



Clarificación:

Arritmias ventriculares no sostenidas

I.Extrasistolia ventricular compleja

II.Taquicardia ventricular no sostenida

Arritmias ventriculares sostenidas

I.Taquicardia ventricular monomorfa sostenida

II.Taquicardia ventricular polimorfa

III.Aleteo y fibrilación ventricular

Arritmias ventriculares no sostenidas

Extrasistolia ventricular compleja: Esta incluye las extrasistoles ventriculares frecuentes, duplas, bigeminias.

EVF: Son extrasistolias ventriculares aisladas.

Duplas: Extrasistolias ventriculares en grupos de dos intercaladas entre latidos sinusales.

Bigeminias: Extrasistoles ventriculares intercaladas entre latidos sinusales con una relación 1 a 1.

Tratamiento:

En pacientes sin cardiopatía no esta indicado el tratamiento para eliminar las extrasistolias. Únicamente en caso de síntomas deberá plantearse un tratamiento sintomático.

Primero eliminar las causas desencadenantes: Café, tabaco, alcohol, estrés. Se pueden utilizar fármacos ansiolíticos (clonazepam, alprazolam, etc.)

De persistir la sintomatología, utilizar solamente betabloqueantes, propranolol 80 a 240 mg/día VO. Si no ceden los síntomas se puede usar amiodarona por su bajo potencial arritmogénico.

En pacientes con cardiopatía estructural es necesario el tratamiento debido al riesgo de desarrollar arritmias mas graves. Se realiza el mismo tratamiento que para pacientes sin cardiopatía. En caso de no tener respuesta y el pacientes con alto riesgo de muerte súbita se debe indicar CDI.

Taquicardia ventricular no sostenida: Es una sucesión de mas de tres latidos ectópicos ventriculares con una duración menor a 30 segundos.

Son frecuentes en las áreas de cuidados intensivos y en pacientes con miocardiopatías dilatadas (hasta en un 80% de los casos). Pueden estar relacionadas con factores estructurales (necrosis, hipertrofia, infiltración, fibrosis o inflamación) o funcionales (isquemia, alteraciones hemodinámicas o electrolíticas, hipoxia acidosis, alteraciones autonómicas).

Tratamiento:

Se debe instaurar tratamiento en las TVNS iterativas, en pacientes sintomáticos (mareos y palpitaciones).

De elección: B Bloqueantes, propranolol 1 mg/min ev y luego 80 a 240 mg/día VO.

Alternativas:

Diltiazem, dosis de carga 5-10 mg ev y mantenimiento de 180-360 mg/día vo

Lidocaina 1-2 mg/Kg en bolo ev y mantenimiento de 2-4 mg/min

De requerirse tratamiento crónico, se deben usar los B bloqueantes vo, propranolol 80-280 mg/día.

Arritmias ventriculares sostenidas

Son aquellas con una duración >a 30 segundos, con descompensación hemodinámica y que requieren CVE.

Taquicardia ventricular monomorfa sostenida: Se define como una taquiarritmia con una FC entre 140 y 200 lat/min, regular o con irregularidad mínima, con complejo QRS = o > a 0.12 seg y uniformes en cada derivación, con duración mayor a 30 seg.

- Causas:

A- CON CARDIOPATÍA

Cardiopatía isquémica (necrosis) Es la forma más frecuente 70-80%.

Miocardiopatía dilatada (chagásica, idiopática) 20%

Displasia arritmogénica del ventrículo derecho

Miocardiopatía hipertrófica

B-CON CORAZÓN APARENTEMENTE SANO (5-10% del total)

Morfología de BCRD (verapamilo sensibles)

Morfología de BCRI (catecolamino sensible)

C-TOXICOMETABOLICAS

Intoxicación digitálica (imagen de BCRD + HBAI o HBP)

Proarritmia por antiarrítmicos

Alteraciones del medio interno (hipo o hiperkalemia, acidosis)

Diagnostico

Clínico: El cuadro clínico es variable, desde palpitaciones hasta insuficiencia cardiaca o síncope. Las consecuencias clínicas de la TV se relacionan con varios factores de los cuales, la frecuencia cardiaca elevada y la severidad de la cardiopatía subyacente son los mas relevantes.

Electrocardiográfico: Dentro de las taquiarritmias con QRS ancho, el 70-80% corresponden a TVMS. El principal diagnostico diferencial son las TSV con conducción aberrante que son el 30-10%.

Para la diferenciación entre TVMS y TSV habitualmente se utilizan los criterios de Brugada.

Criterios morfológicos del QRS en V1 y V6: el criterio se considera positivo cuando las alteraciones se presentan en ambas derivaciones:

Morfología de BCRD: En V1 ondas predominantemente

positivas y $R > R'$, en V6 $R/S < 1$, la onda S es mas profunda que la R.

Morfología de BCRI: En V1 ondas predominantemente negativas, $R > 30$ msgs, R nadir de S > 60 msgs y melladuras en el descenso de S, en V6 onda Q.

Existen otros parámetros que no forman parte del algoritmo pero son aconsejables analizar:

Duración del QRS > 0.14 msecs con morfología de BCRD y QRS > 0.16 con imagen de BCRI son datos sugestivos de TV

Eje eléctrico entre 180 y -90 con imagen de BCRD

Bloqueo de rama en un ECG previo con morfología diferente al actual

Fusiones: aparición durante la taquicardia de complejos QRS intermedios provocados por el encuentro entre dos frentes de activación auricular y ventricular

Capturas: se denomina así al complejo QRS que resulta de la despolarización ventricular como consecuencia de la auricular. Es el producto de la disociación AV y tiene el mismo significado.

Siempre es necesario evaluar el medio interno en busca de alteraciones reversibles, como hipoxia, trastornos del potasio, acidosis, etc. que deberán corregirse.

En el caso de intoxicación digitálica:

Suspender el fármaco

Corrección de los niveles de K

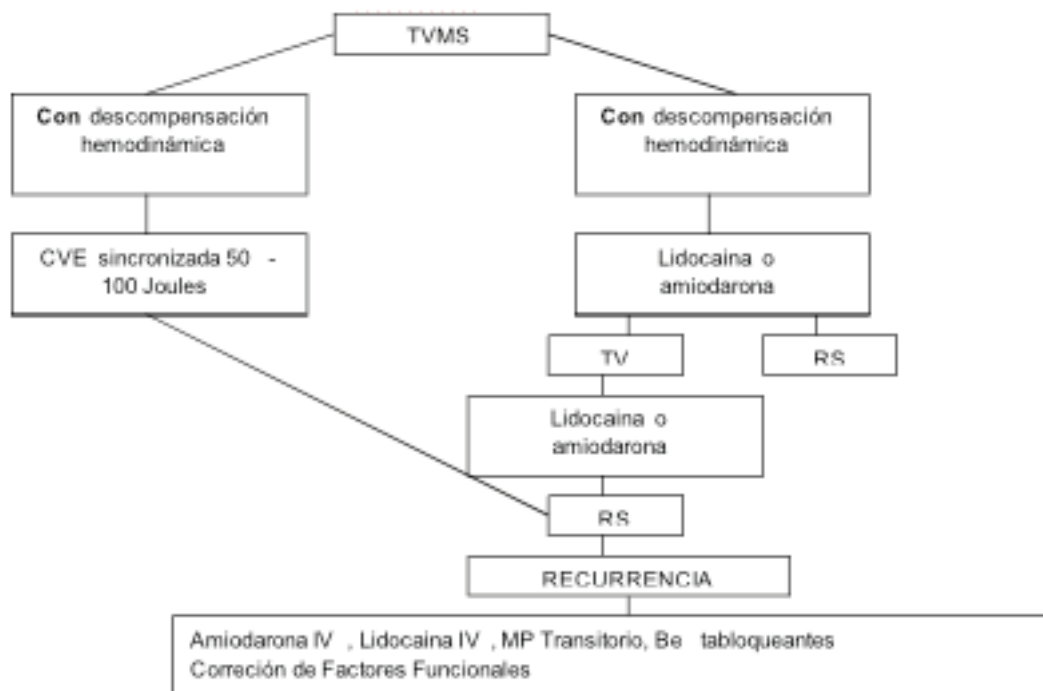
Fármacos antiarrítmicos, el elección es la lidocaina, también se puede usar fenitoina, betabloqueante o verapamilo

Anticuerpos específicos contra la digoxina (Fragmentos Fab)

No realizar CVE, ya que hay mayor incidencia de FV

Cardiodefibrilados implantable (CDI): En pacientes que requirieron resucitación por un PCR (muerte súbita) es el tratamiento que demostró mayor impacto en la supervivencia

Tratamiento de Taquicardia Ventricular Monomorfa sostenida.



Forma da administración:

Lidocaina ev, bolo de 5 mg/Kg en 20 a 30 min y luego la dosis de mantenimiento de 15 mg/Kg/día

Amiodarona ev, 150 mg en 10 min, luego 1 mg/min por 6 hs y luego mantenimiento de 0.5 mg/Kg.

Taquicardia ventricular polimorfa

Es una TV en la cual los complejos QRS, presentan diferente morfología latido a latido.

Clasificación:

- 1.Sin prolongación del QT
- 2.Con prolongación del QT
 - a)QT largo adquirido
 - b)QT largo congénito

1.Sin prolongación del QT:

Con frecuencia degenera en FV y muerte. Puede observarse en diversas situaciones clínicas como isquemia miocárdica aguda, disfunción ventricular severa y excepcionalmente en pacientes sin cardiopatía.

2.Con prolongación del QT: QT corregido > 0.44 seg

1.0.44 seg

Esta taquiarritmia también llamada torsade de pointes o TV helicoidal, se caracteriza por complejos QRS de amplitud variable con cambios continuos en su eje eléctrico, hasta 180 °, con una FC entre 160 y 250 x´.

Aunque por lo general el autolimitada, la FC muy elevada provoca síntomas como mareos o síncope y en ocasiones puede degenerar en FV

La prolongación de intervalo QT refleja la demora en el proceso de repolarización ventricular y aunque esta alteración suele manifestarse en forma permanente, puede observarse solo segundos antes del inicio de la taquicardia o en el latido posterior a una pausa posextrasistólica.

De acuerdo con el origen de la prolongación del QT hay dos formas:

a)QT largo adquirido

Por fármacos: antiarrítmicos que prolongan la repolarización (clase Ic, Ia), haloperidol, aztemizol, eritromicina, clotrimazol, organofosforados, inhibidores de la proteasa, cisapride.

Lesiones del SNC

Alteraciones del medio interno: hipokalemia, hipomagnese-

mia, hipocalcemia

Bradicardia sinusal, bloqueo AV

Hipotiroidismo, anorexia

b)QT largo congenito

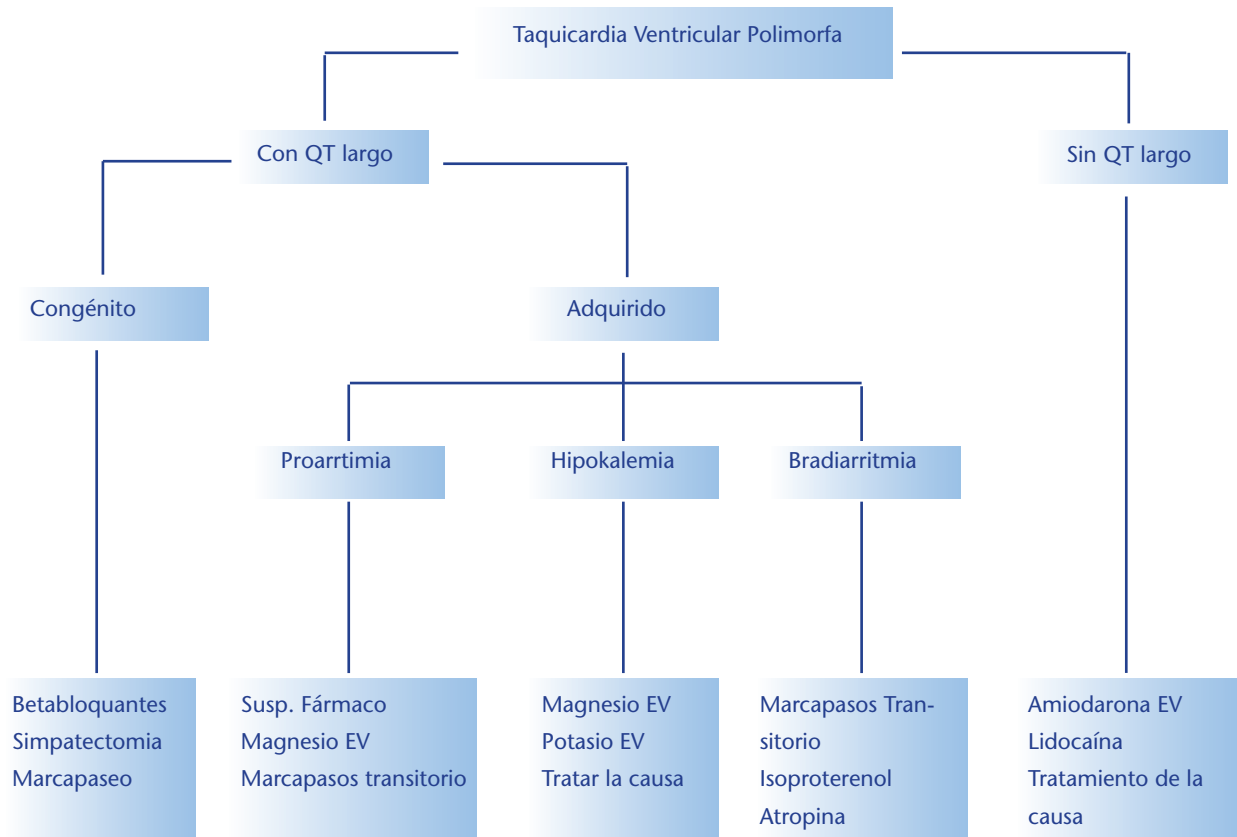
Es una enfermedad familiar, los episodios de taquicardias por lo general se producen en jóvenes y se desencadenan por

descargas adrenérgicas como el ejercicio o el estrés y pueden asociarse con síncope, con o sin convulsiones.

Sme de Jervell y Lange-Nielsen : Es autosómico recesivo y se relaciona con sordera

Sme de Romano-Ward: Es autosómico dominante y no se relaciona con sordera

Esquema terapéutico del manejo de la taquicardia ventricular polimorfa



D- Fibrilación y Aleteo Ventricular

Representan las alteraciones más graves del ritmo cardíaco, terminando a menudo en pérdidas de conocimiento y muerte en el lapso de 3 a 5 minutos, a menos que se tomen las medidas correctivas inmediatas.

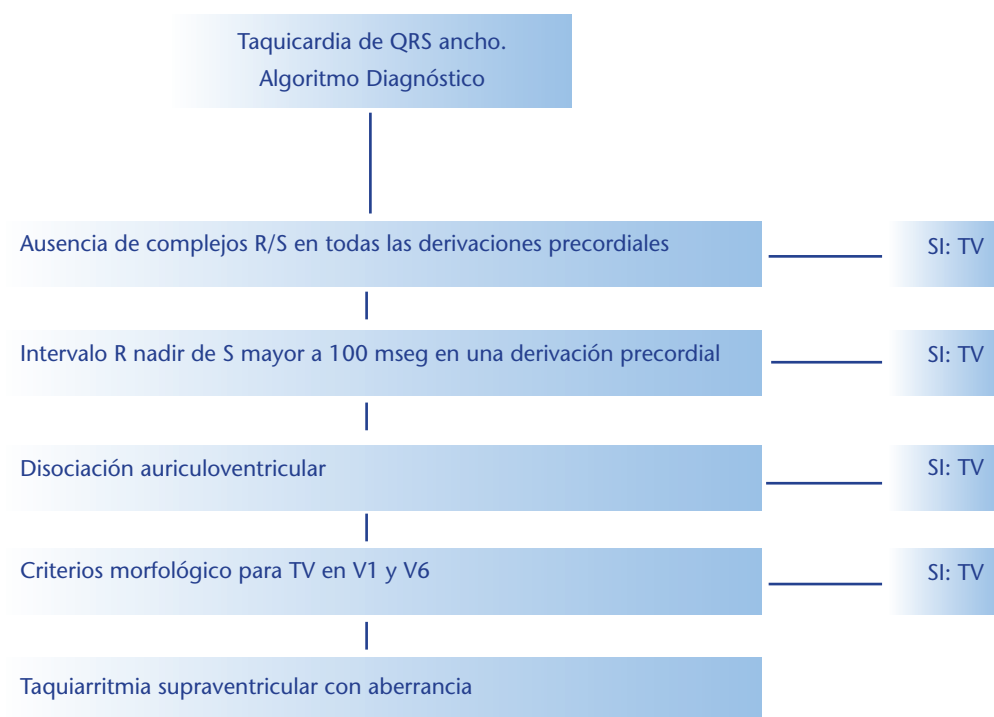
El aleteo ventricular (AV) tiene aspecto de sinusoides, con oscilaciones regulares y grandes a una frecuencia de 200 a 300 latidos por minuto, y en ocasiones resulta difícil diferenciarlo de una TVMS.

La fibrilación ventricular es un ritmo ventricular caótico que refleja una actividad eléctrica desorganizada, se reconoce en el ECG por la presencia de ondulaciones irregulares de distinto contorno y amplitud, no pudiéndose apreciar complejos QRS precisos, segmentos ST ni ondas T. Muchas veces la TV precede a la aparición de FV, pero otras no hay un patrón

premonitorio. De los pacientes que presentan un PCR extrahospitalario el 75% tiene FV como ritmo inicial, el 75% de los reanimados presentan coronariopatía significativa y un 20 al 30% presentan IAM transmural.

Tratamiento: La FV es una arritmia casi fatal y casi nunca finaliza espontáneamente, por lo tanto deben iniciarse las maniobras de resucitación básica y avanzada de manera precoz.

Debe realizarse CVE no sincronizada con 200 Joules, incrementándose paulatinamente a 300, 360 y 400 Joules, si no hay respuesta se administrara adrenalina 1 mg y se repite la CVE, la adrenalina puede administrarse cada 3 a 5 min, si es necesario. Si aun así no hay respuesta de administra lidocaina 1,5 mg/kg ev, también se puede utilizar amiodarona 150 mg ev.



Algoritmo diagnóstico de TV propuesto por Brugada y col. La presencia de un criterio tiene valor diagnóstico, y ante su falta, se avanza en la secuencia. La falta de todos los criterios apoya el origen supraventricular de la arritmia.

Fármaco	Dosis	Mantenimiento	Efectos adv	Comentarios
Propranolol	1 mg/min ev	80-240 mg/día vo	IC, broncoespasmo	Contraindicado en pacientes con deterioro ventricular
Magnesio	1-2 mg ev	3-20 mg/min	Hipotensión	
Amiodarona	5 mg/Kg/30 min	15 mg/Kg/día	Hipotensión, IC	No dar bolo rápido
Lidocaina	1-2 mg/Kg en bolo	2-4 mg/min	Asistolia, B A-V	Precaución en IC, B A-V, > 70a
Diltiazem	5-10 mg ev en 3-5 min	180-360 mg/día vo	Hipotensión, depresión vent	
Verapamilo	5-10 mg ev en 3-5 min	80-360 mg/día vo	Hipotensión, depresión vent	
Adenosina	6-12 mg ev en bolo rápido	V ½ 10 seg	broncoespasmo	Contraindicada en asmáticos

Bibliografía:

Barrero – Piombo. El paciente en la unidad coronaria. Ed panamericana, 2ª edición 1ª reimp. 2004

Branwald. Tratado de cardiología. ed panamericana. 2004

Marso S. Griffin B. Cardiología . ed Marvan Libros. Espana. 2004